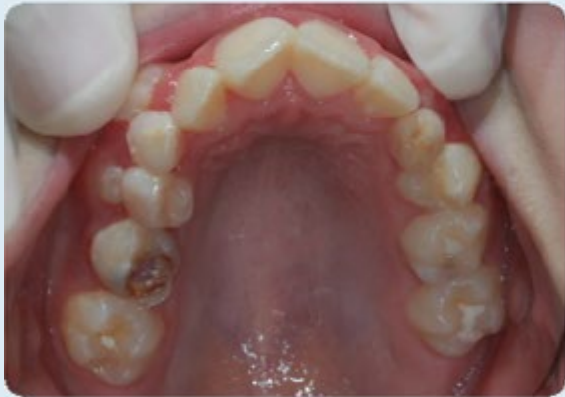
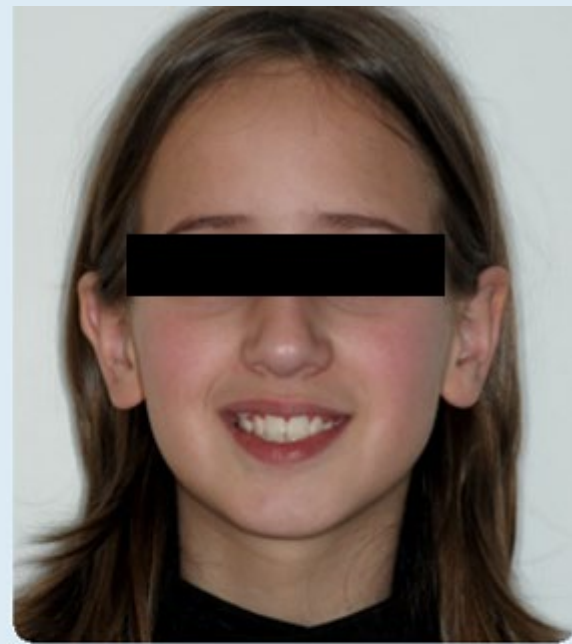
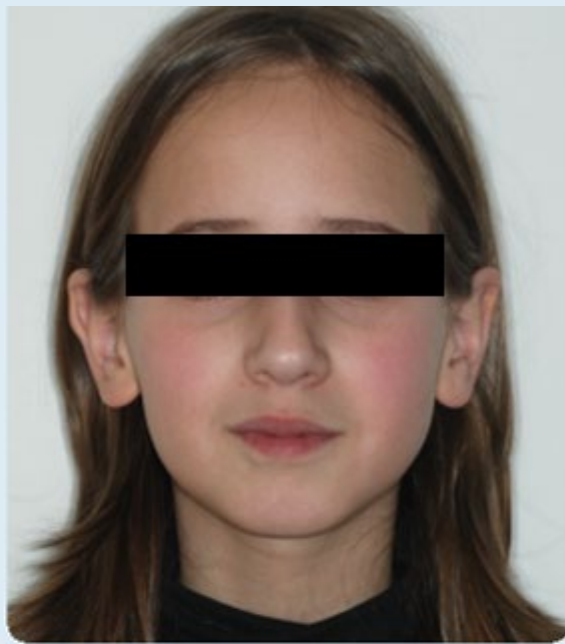
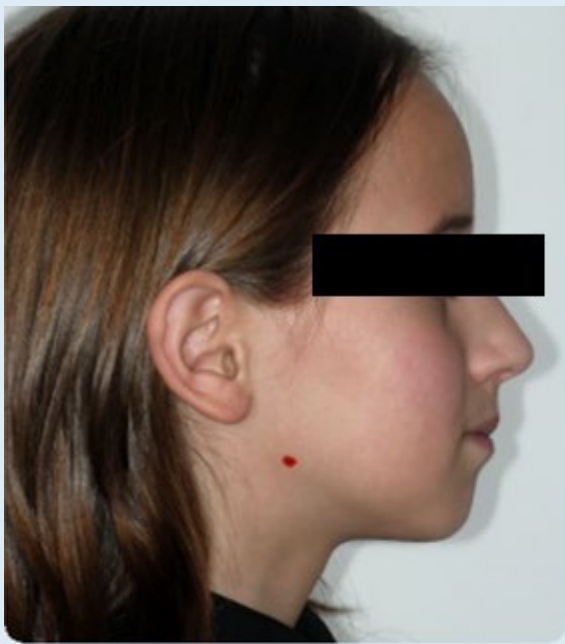
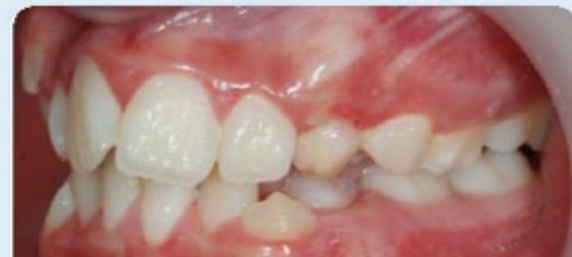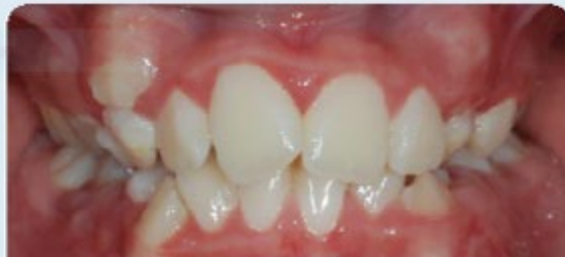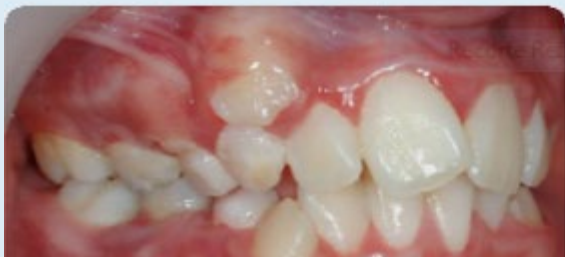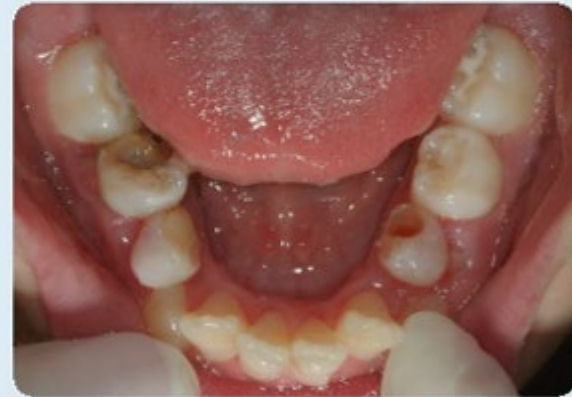Ortopóvoa

Caso de
apiñamiento dental
tratado sin extracciones



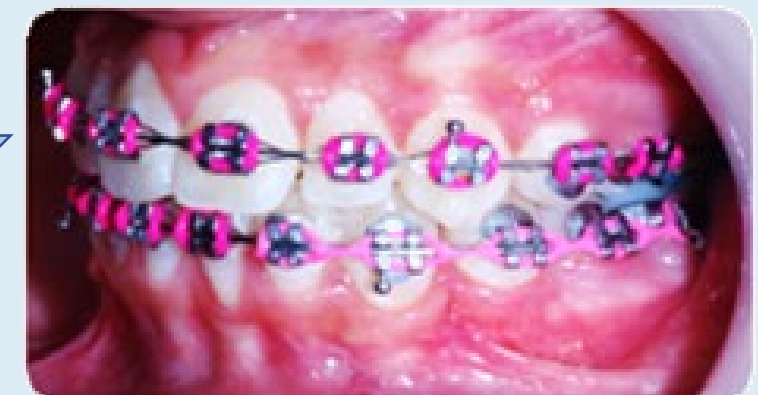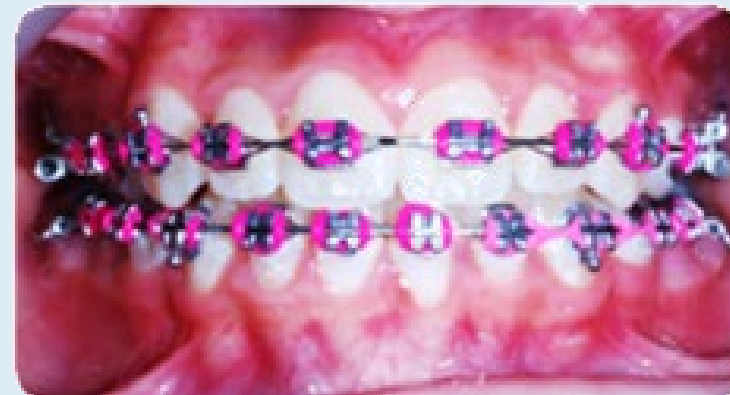
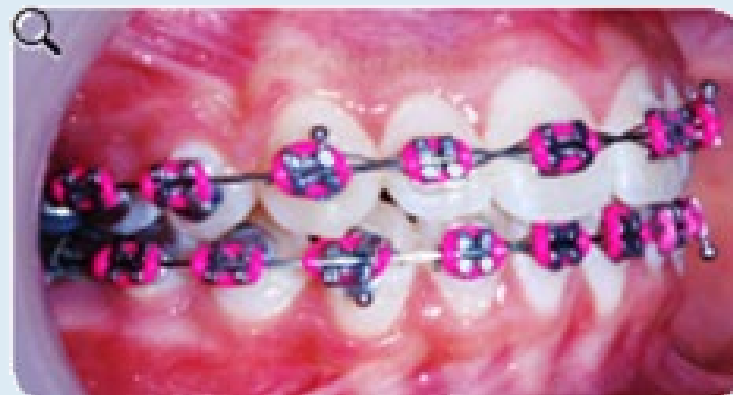
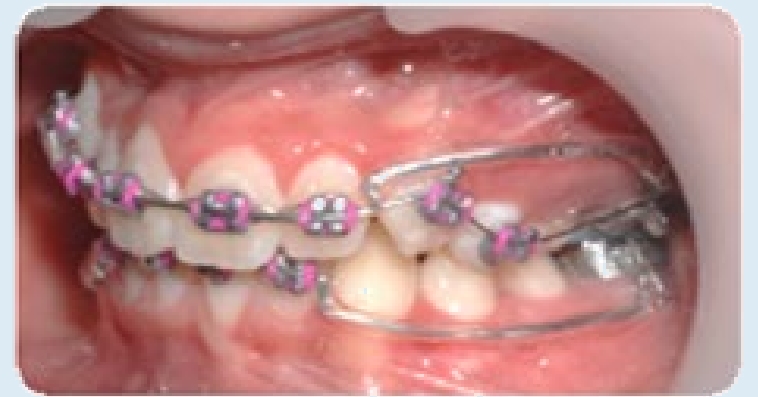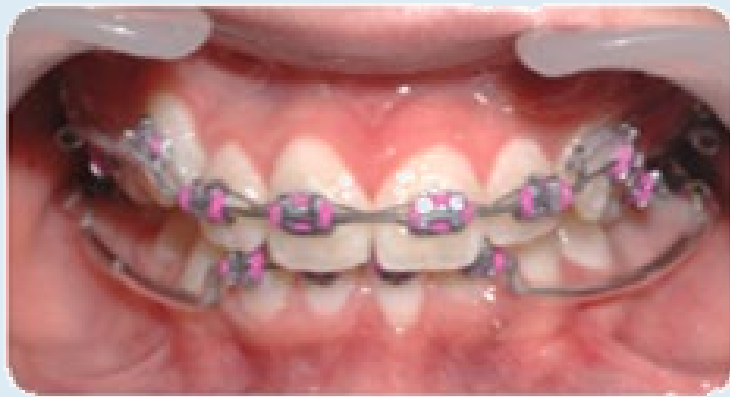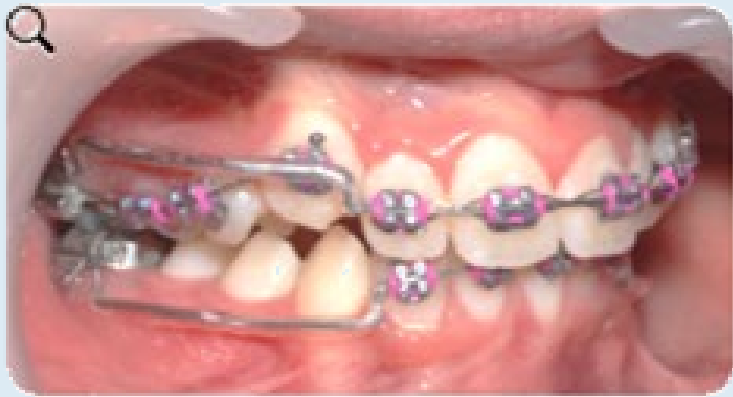**Apiñamiento tratado
sin extracciones**

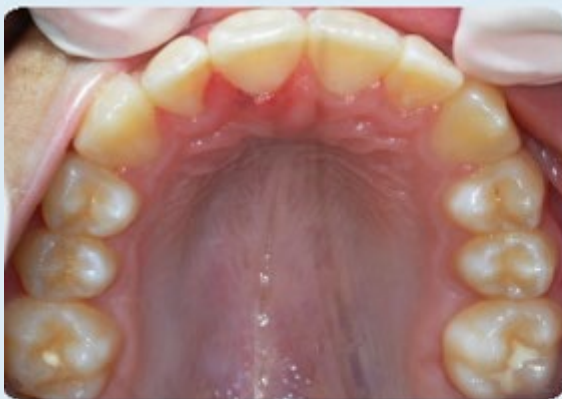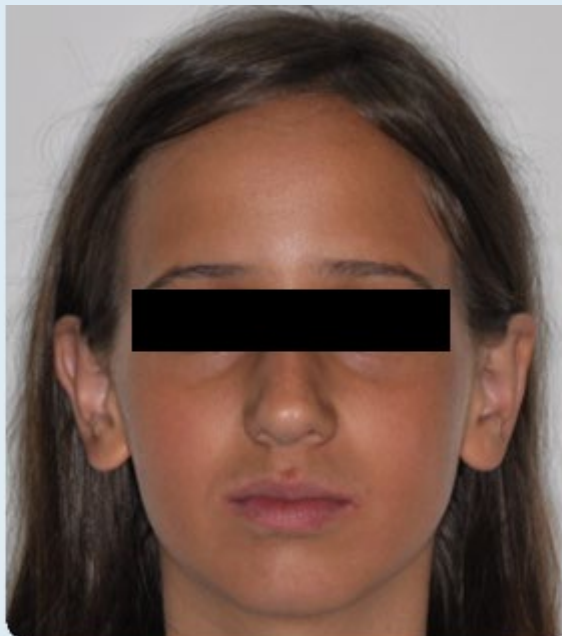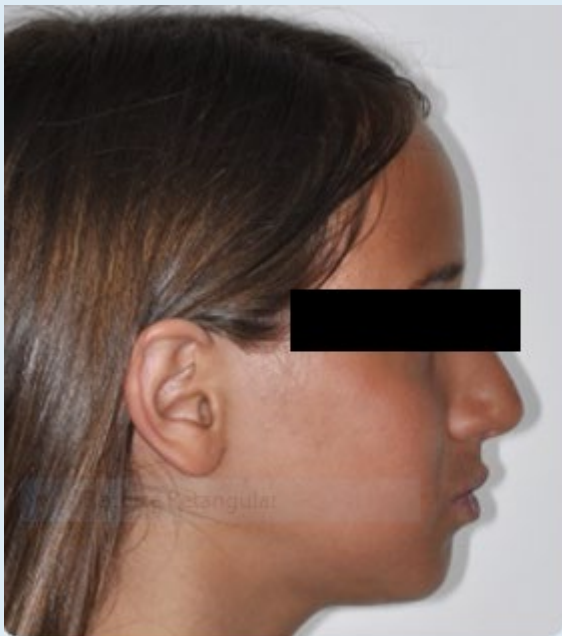Inicial



Apiñamiento tratado
sin extracciones

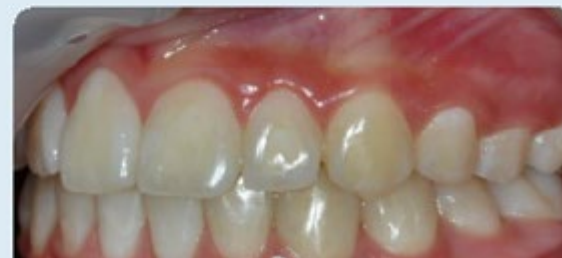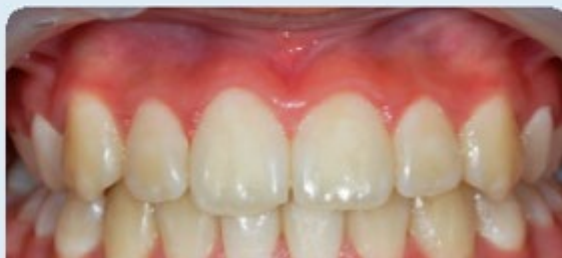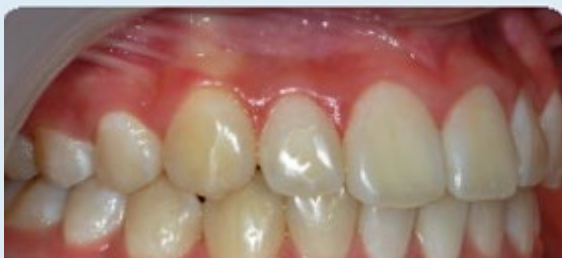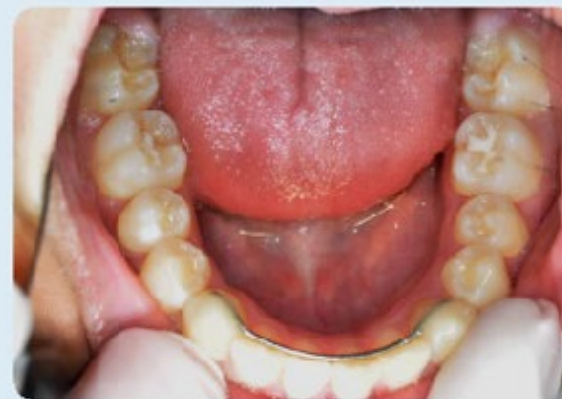Progreso





**Apiñamiento tratado
sin extracciones**

Final



Recorte Rectangular



**Apiñamiento tratado
sin extracciones**

2 años después del tratamiento

