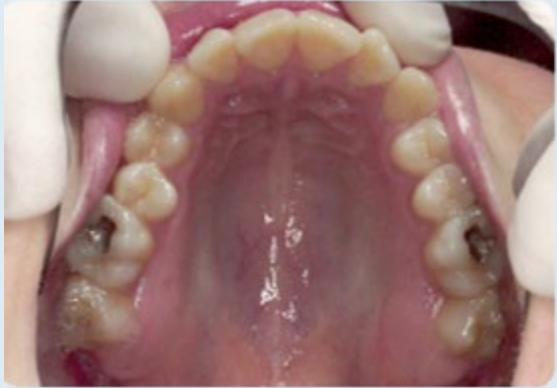
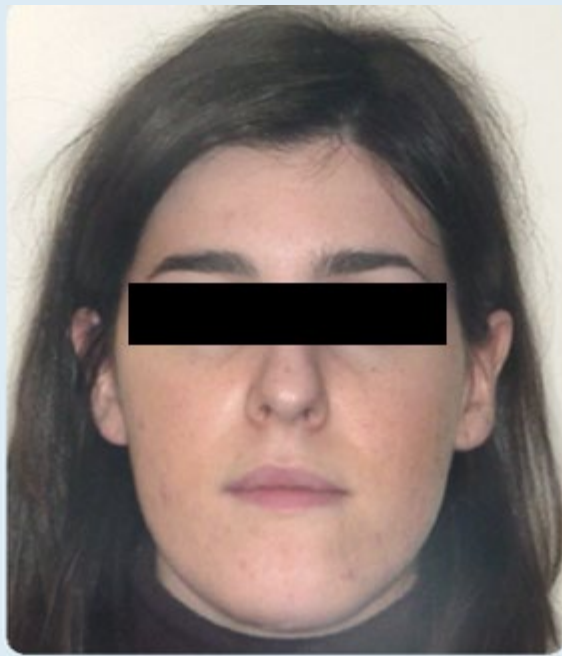
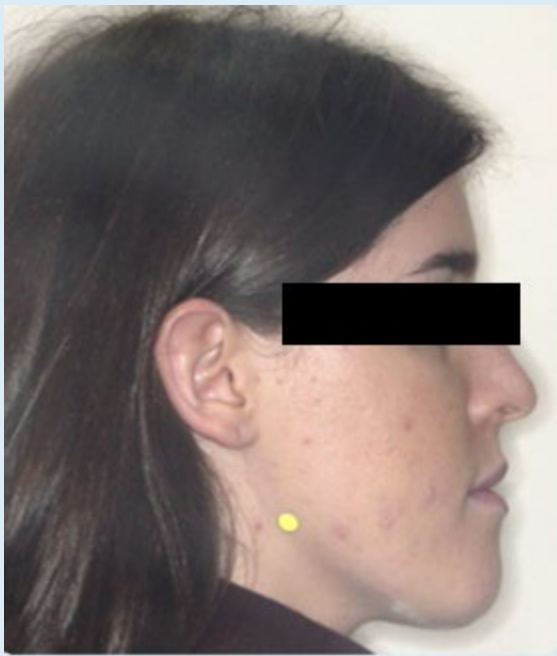

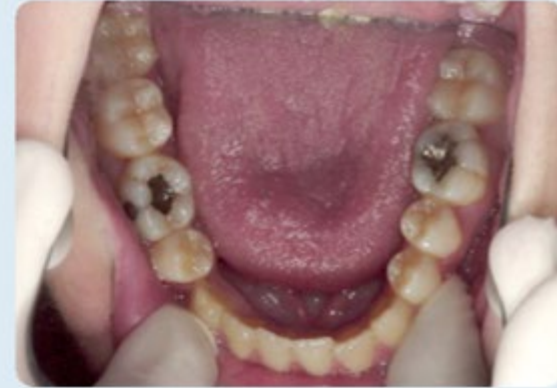Ortopóvoa

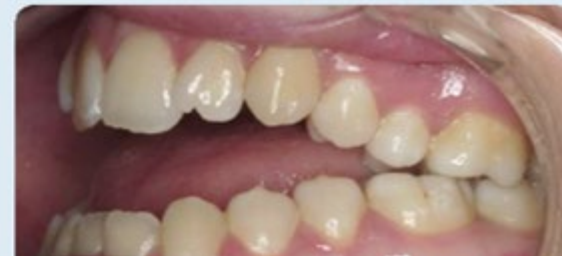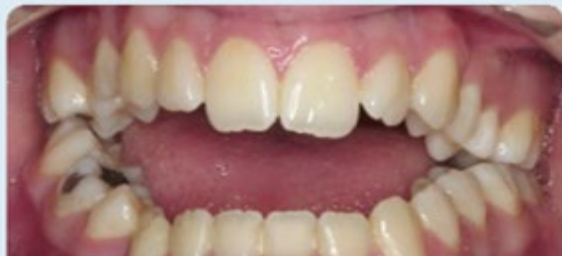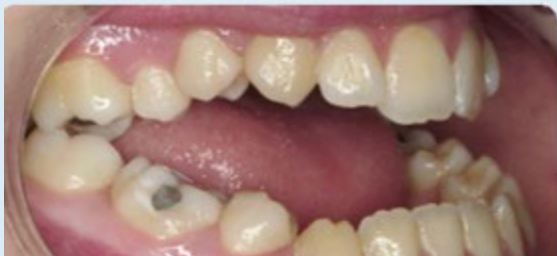Caso de mordida
aberta anterior
esquelética



**Mordida aberta anterior esquelética
caso
ortodôntico-cirúrgico-ortognático**

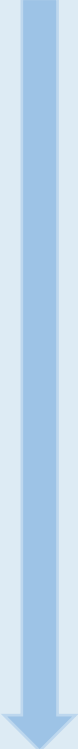
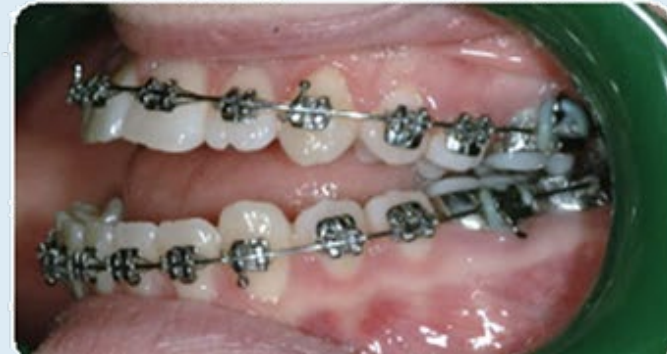
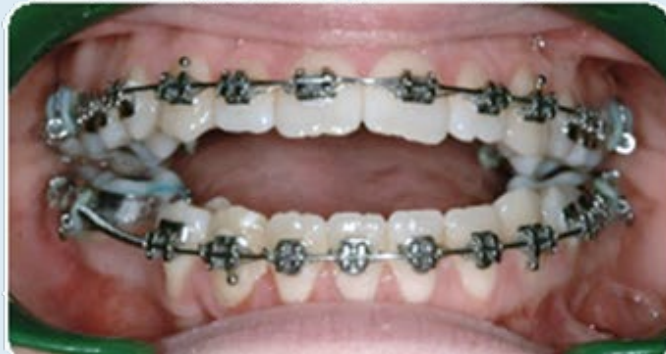
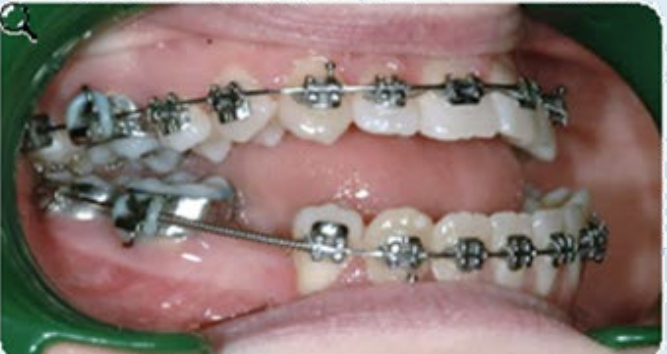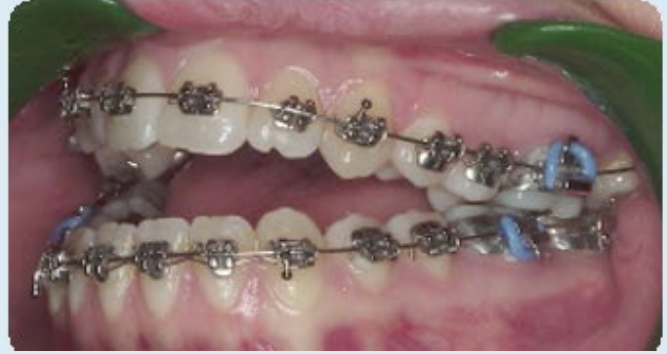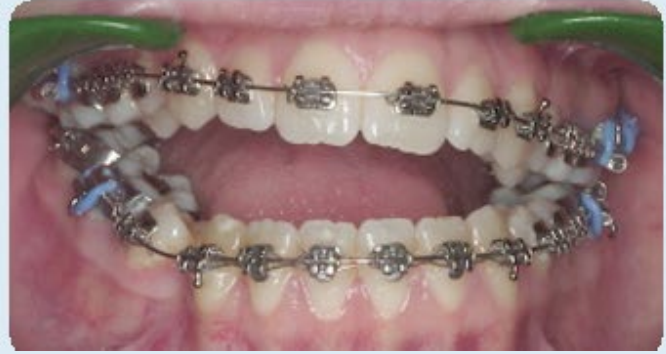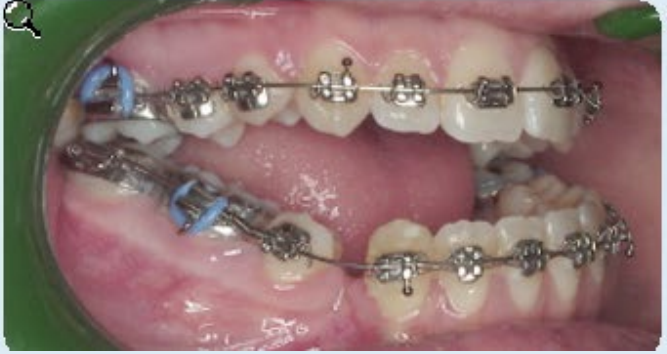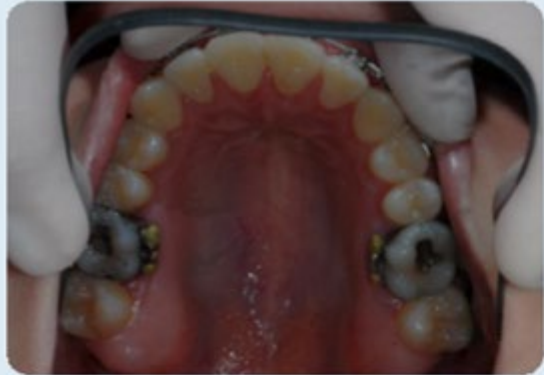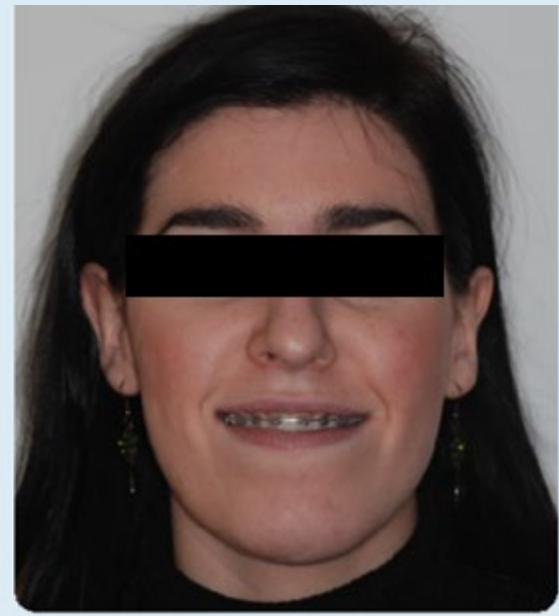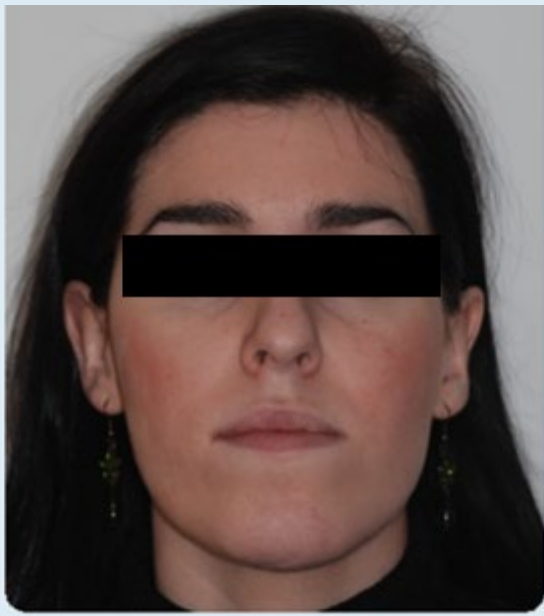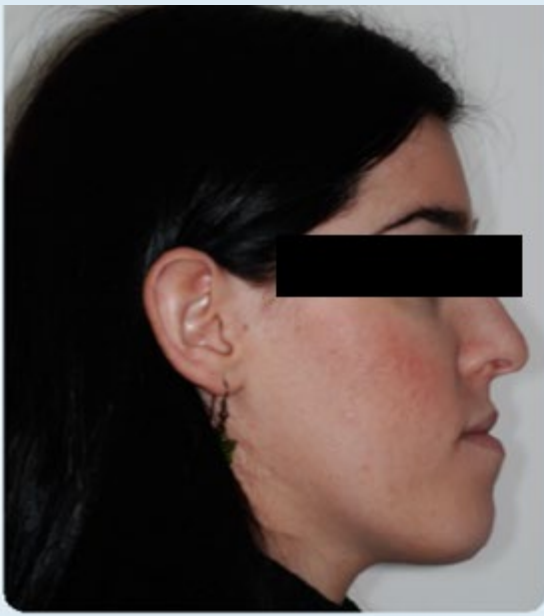inicial



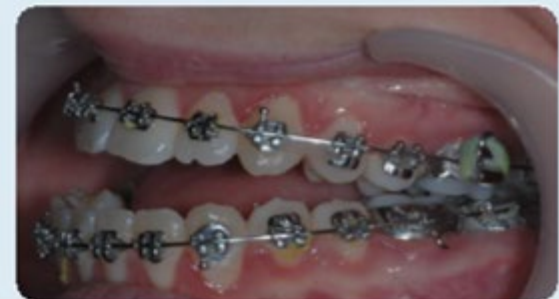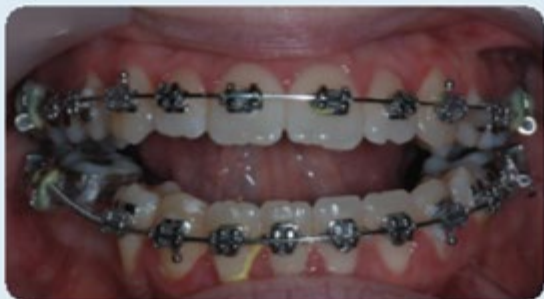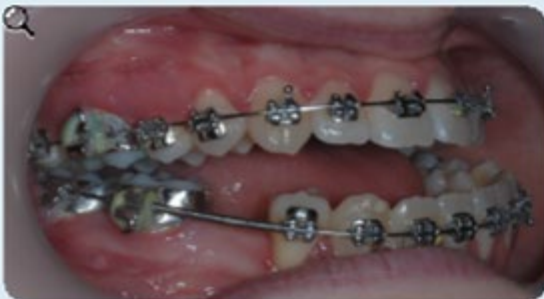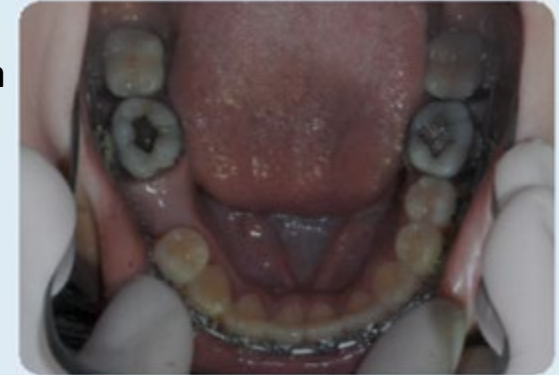Mordida aberta anterior esquelética
caso
ortodôntico-cirúrgico-ortognático

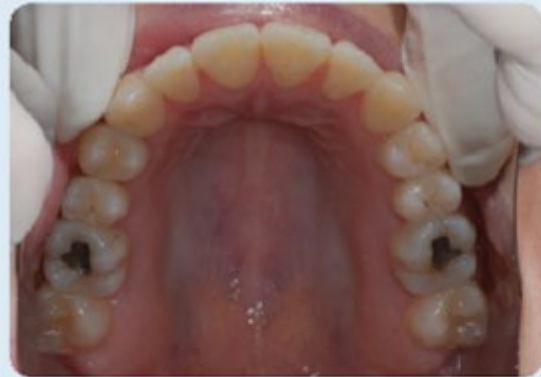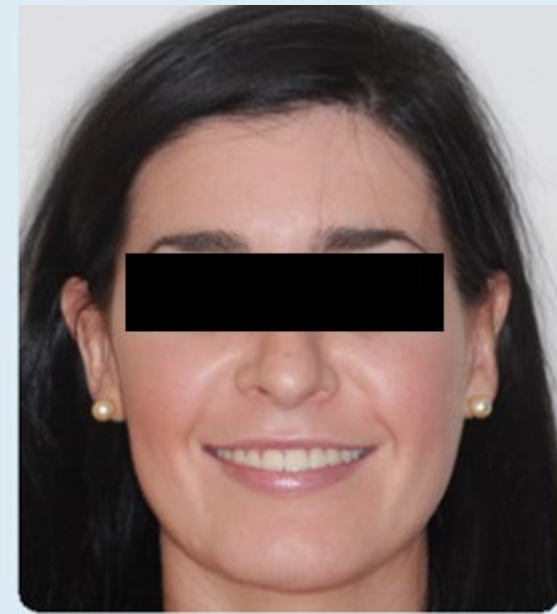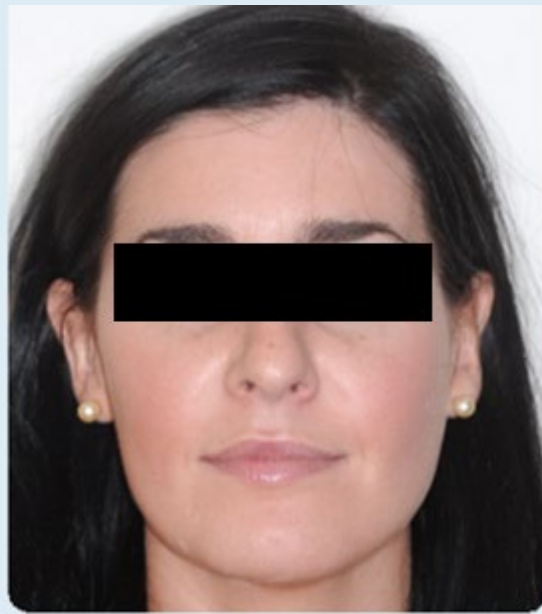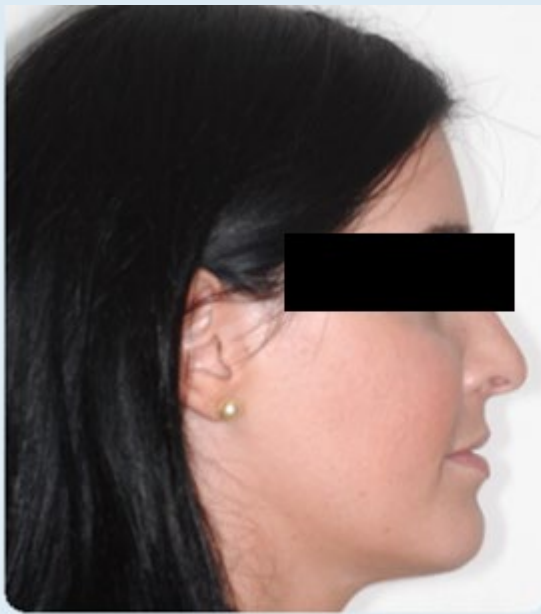progresso



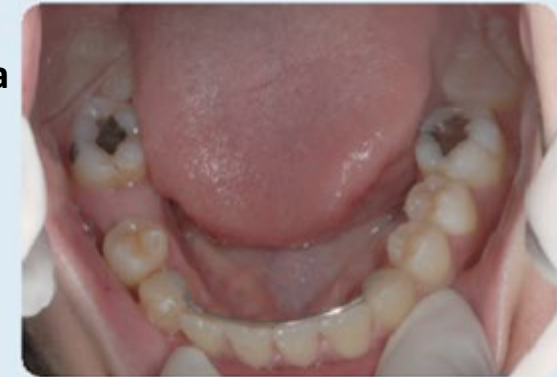

**Mordida aberta anterior esquelética
caso
ortodôntico-cirúrgico-ortognático
pré-cirúrgico**

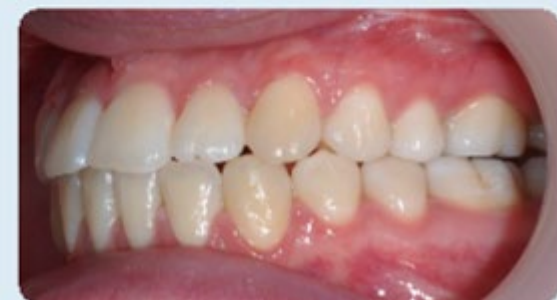
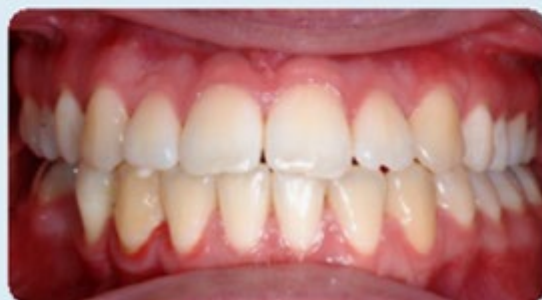
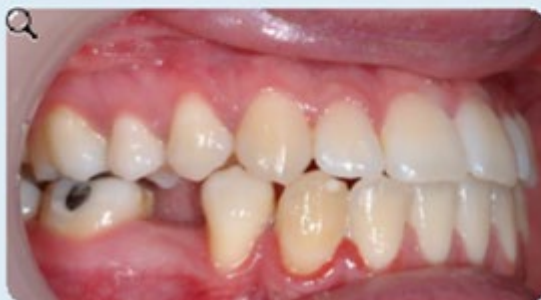

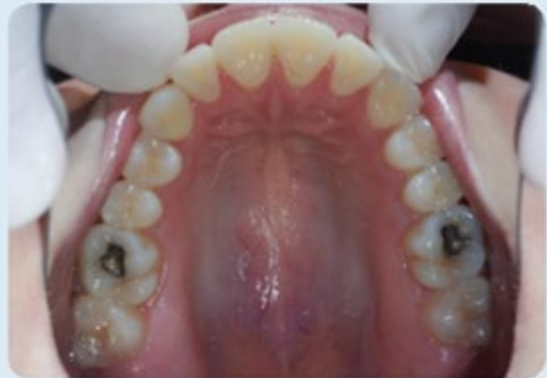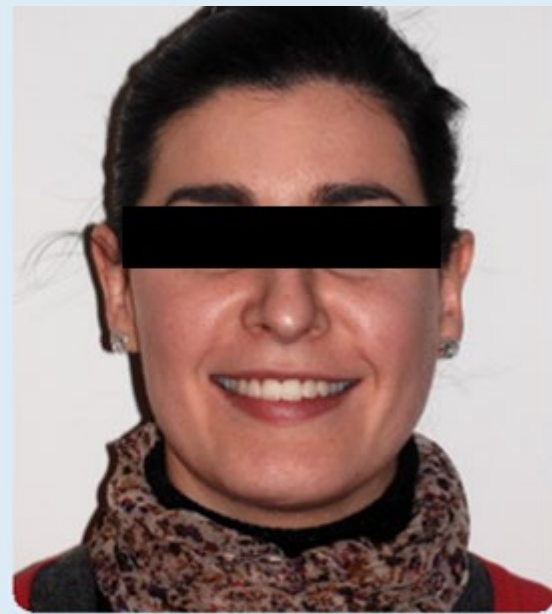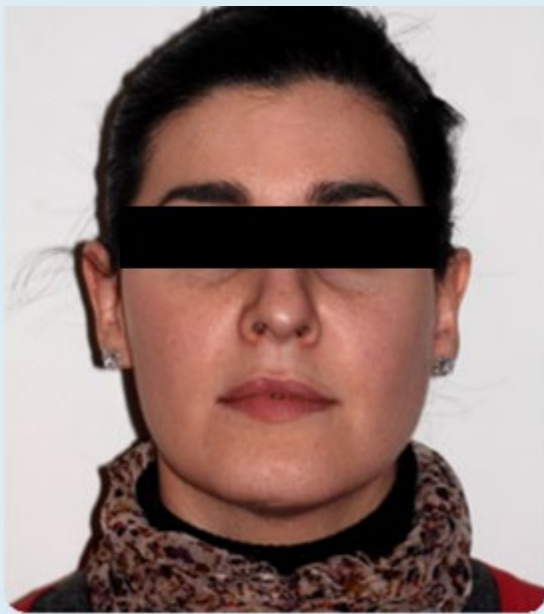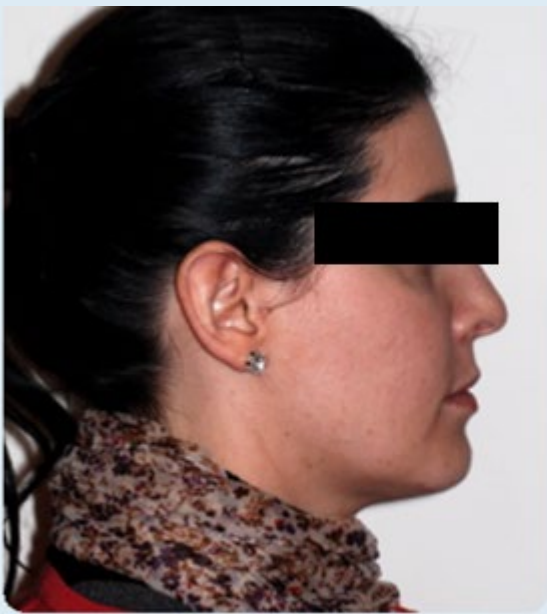**Mordida aberta anterior esquelética
caso
ortodôntico-cirúrgico-ortognático**

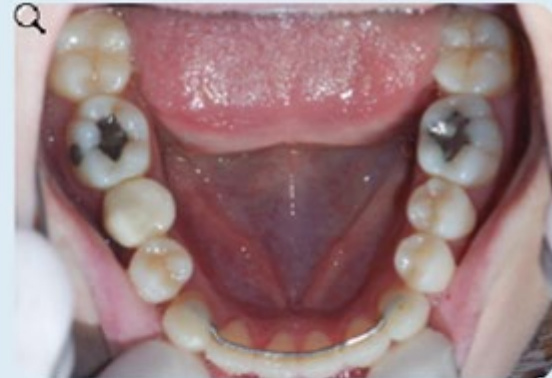

final





Mordida aberta
anterior esquelética



2 anos após o
tratamento

