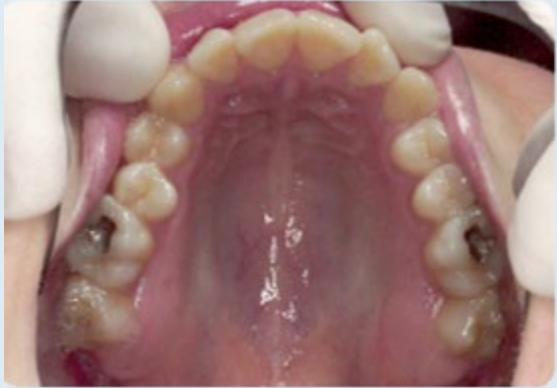
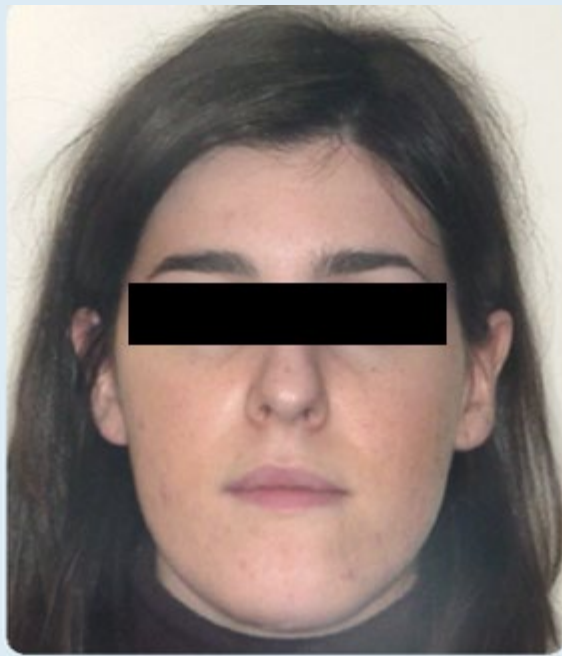
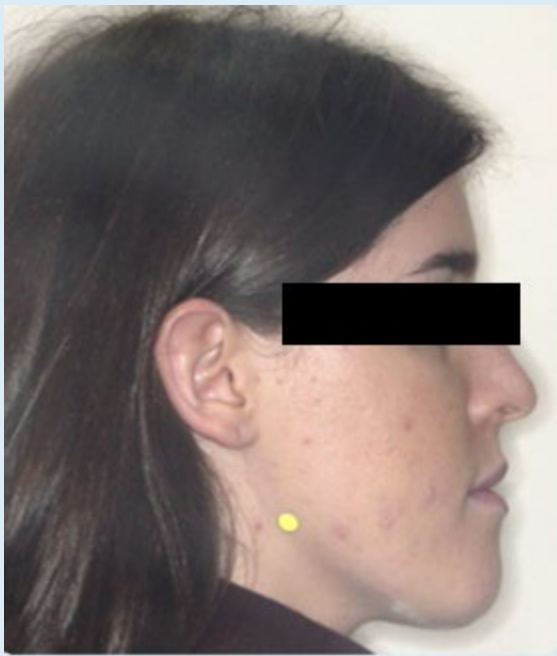

Ortopóvoa

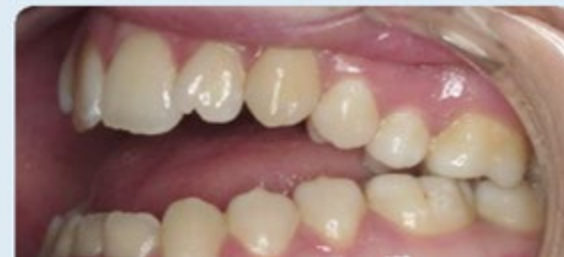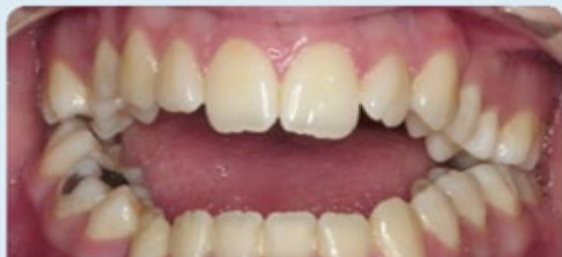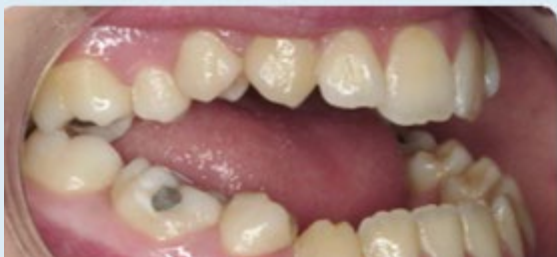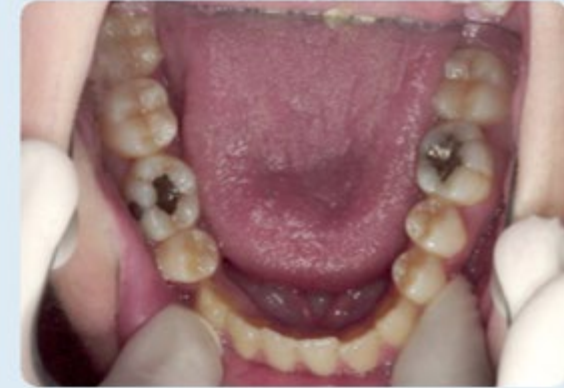Deformidad dentofacial

Caso de mordida abierta
esquelética



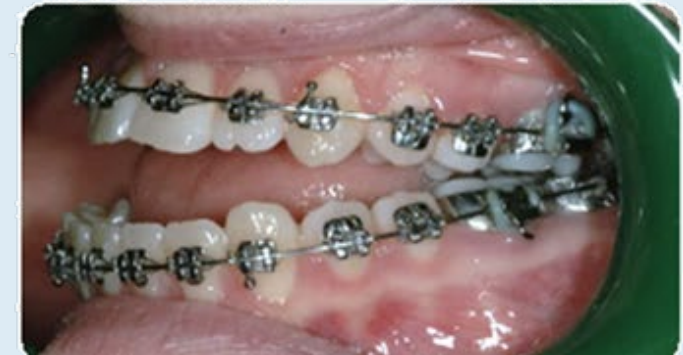
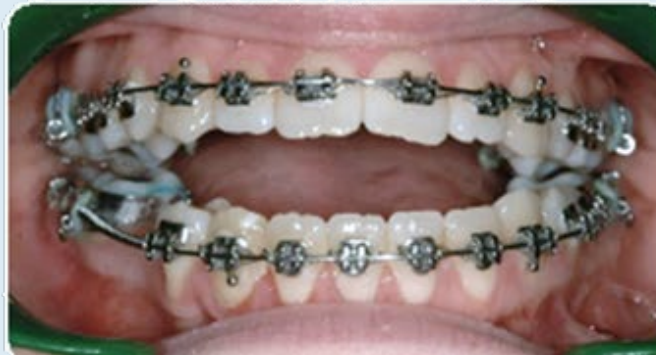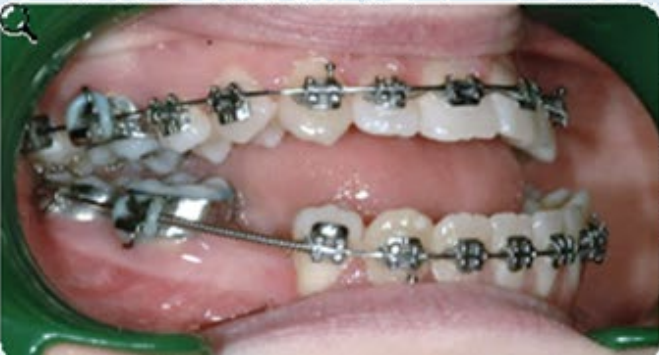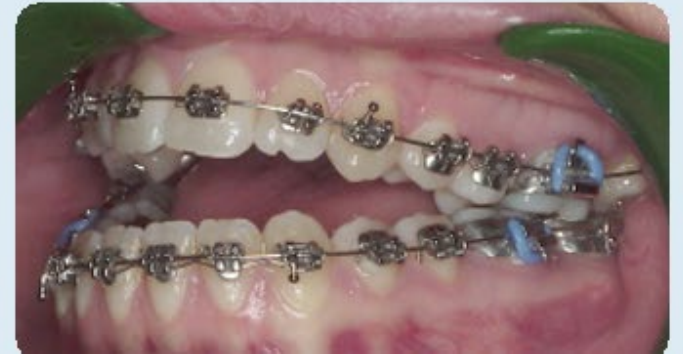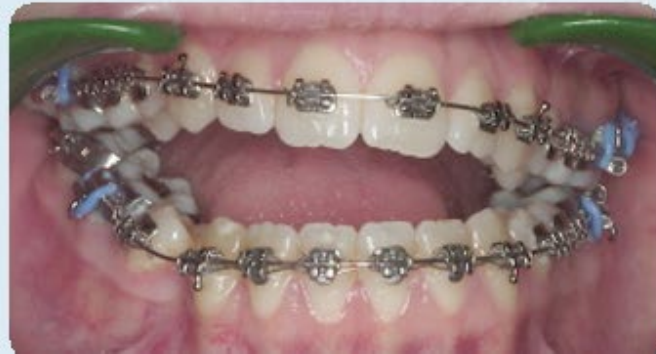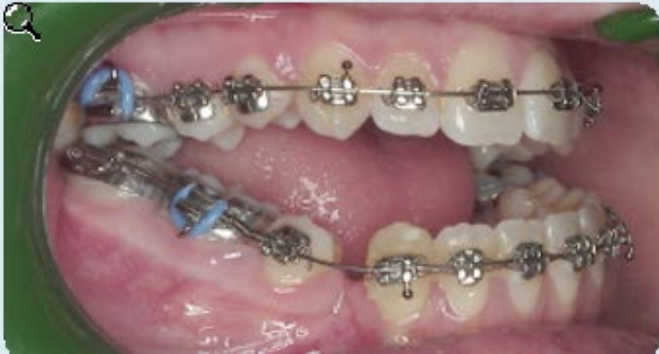**Mordida abierta esquelética
caso
ortodóncico-quirúrgico-ortognático**

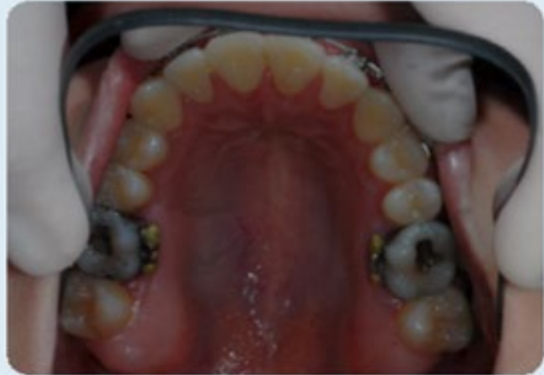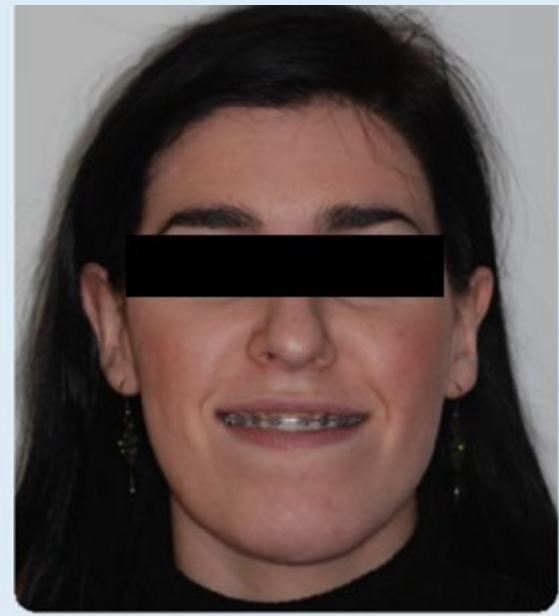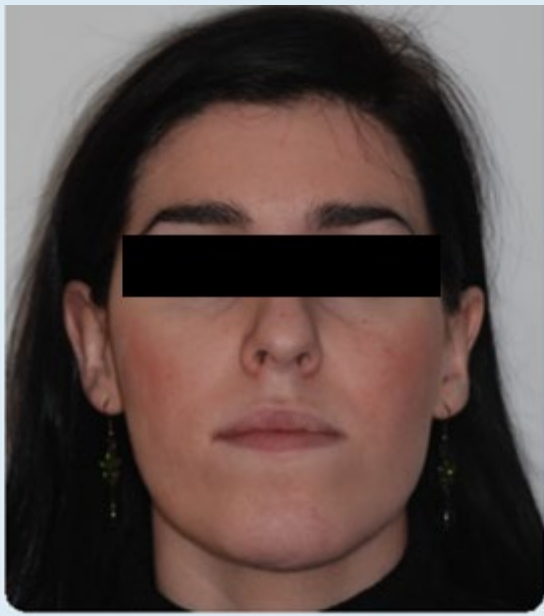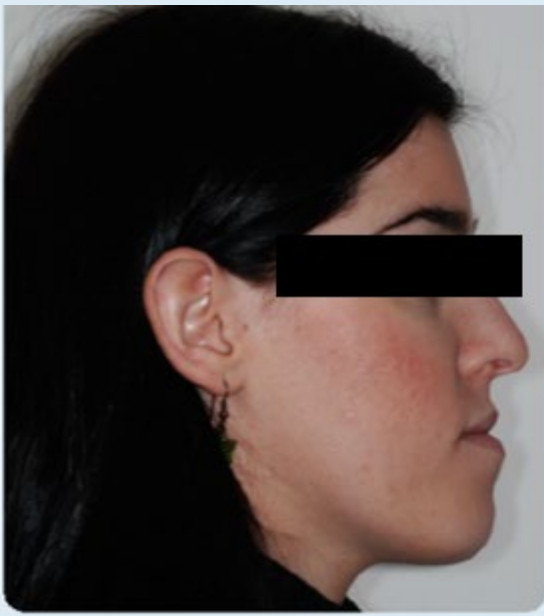inicial



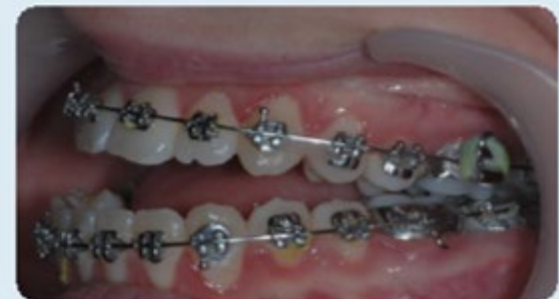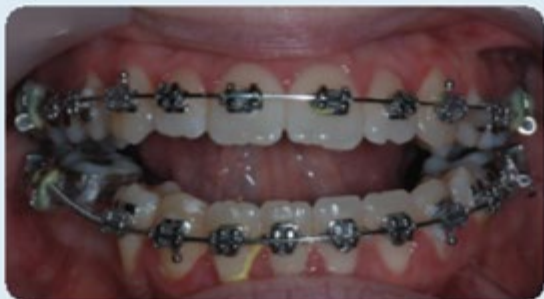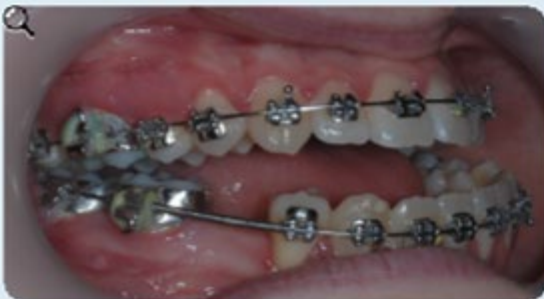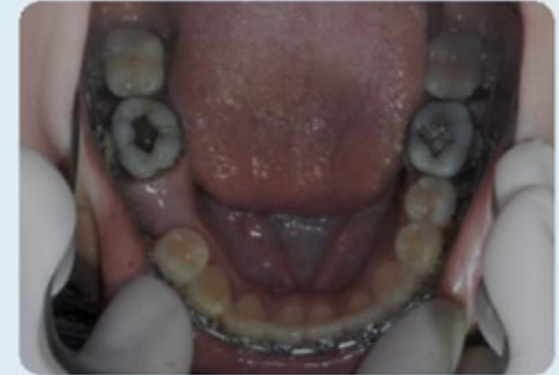**Mordida abierta esquelética
caso
ortodóncico-quirúrgico-ortognático**

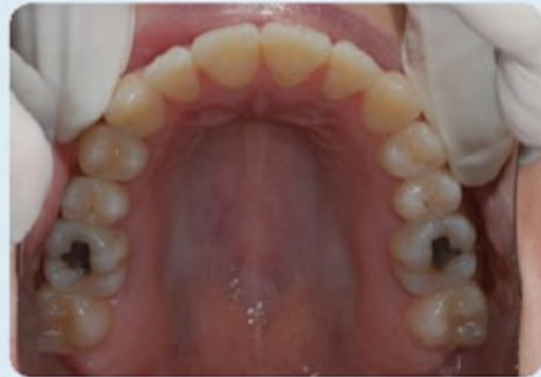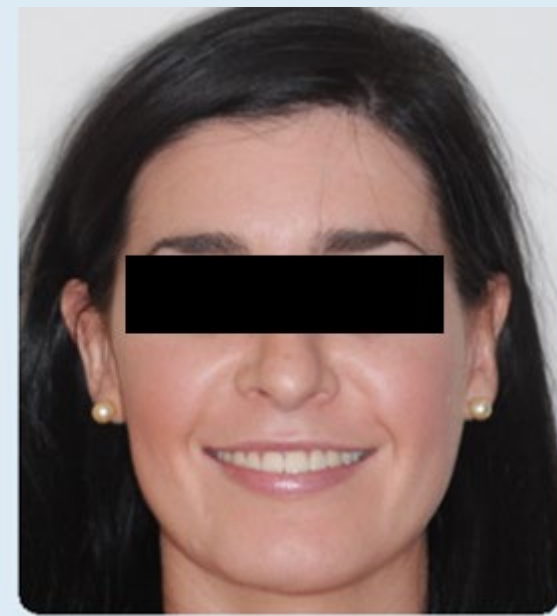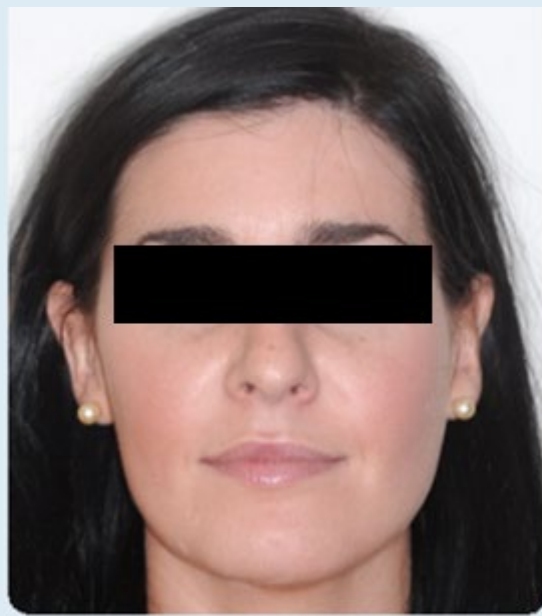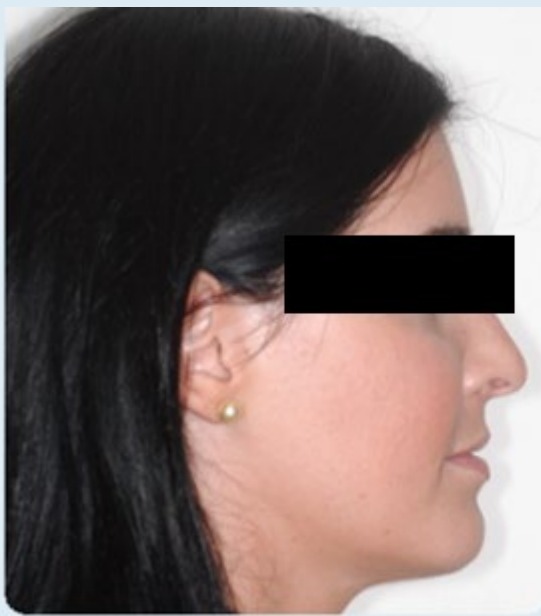progreso



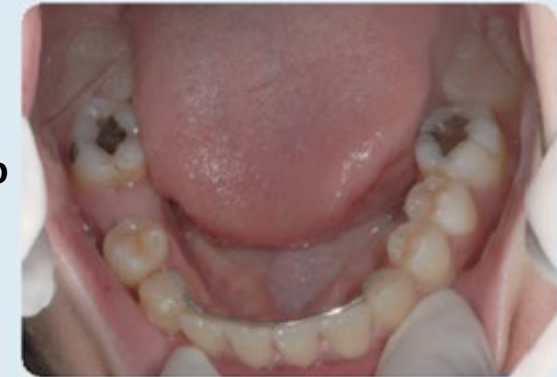

**Mordida abierta esquelética
caso
ortodóncico-quirúrgico-ortognático
pré-quirúrgica**

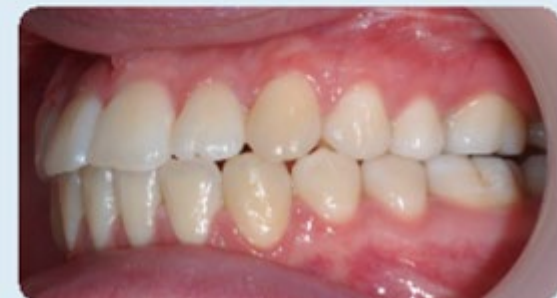
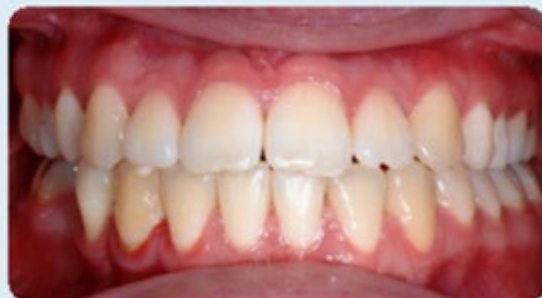
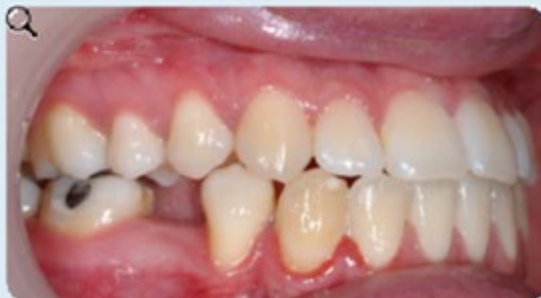

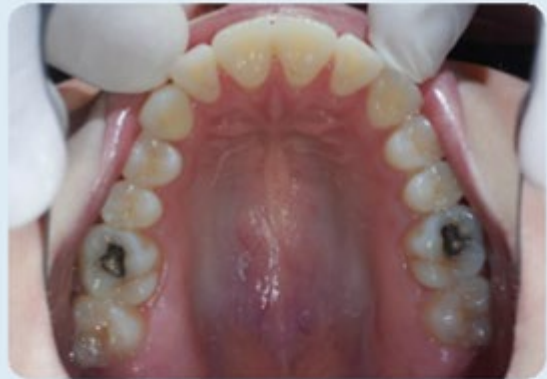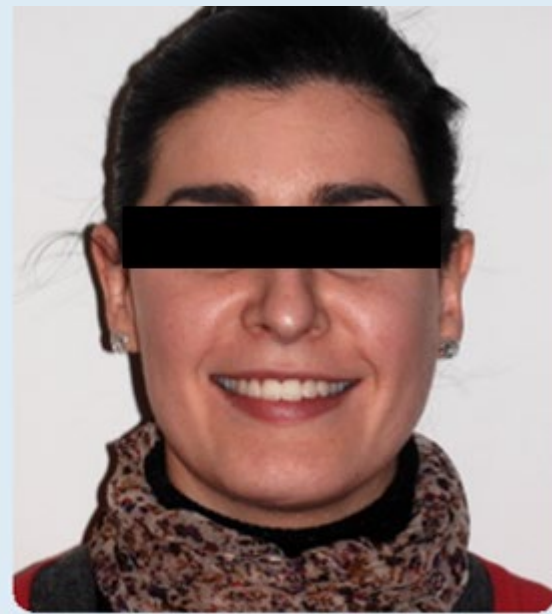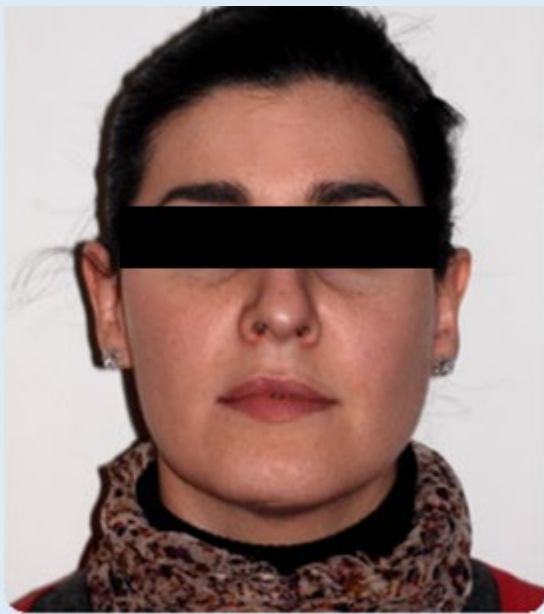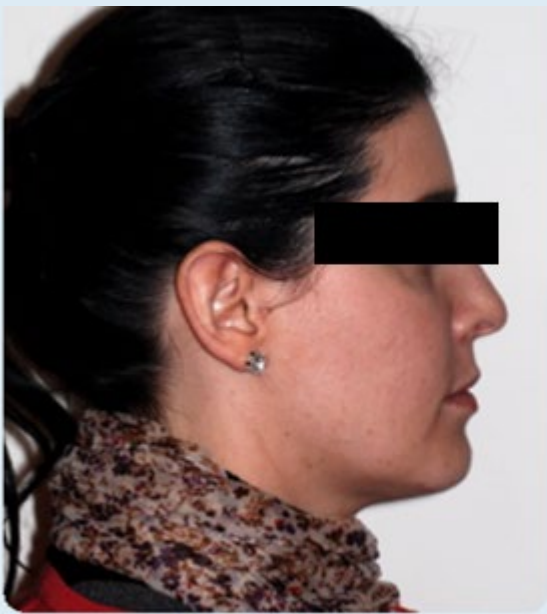**Mordida abierta esquelética
caso
ortodóncico-quirúrgico-ortognático**



final





Mordida abierta esquelética

**2 años después
del tratamiento**

