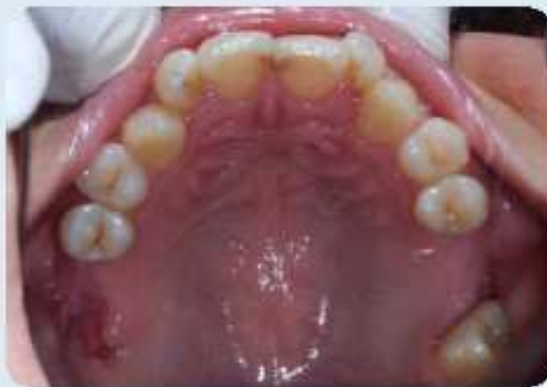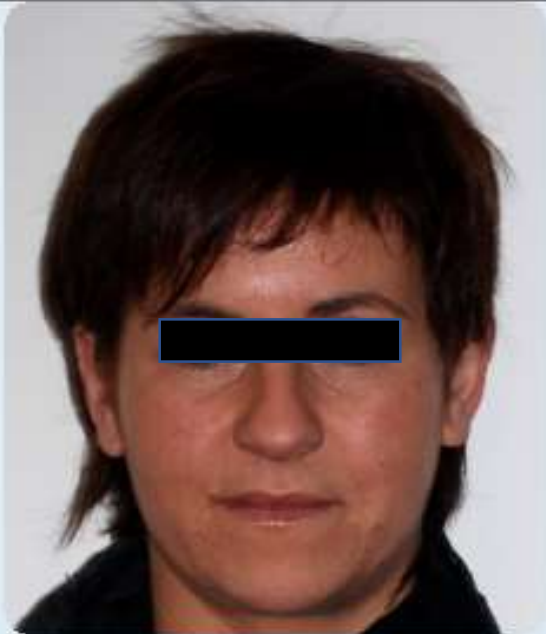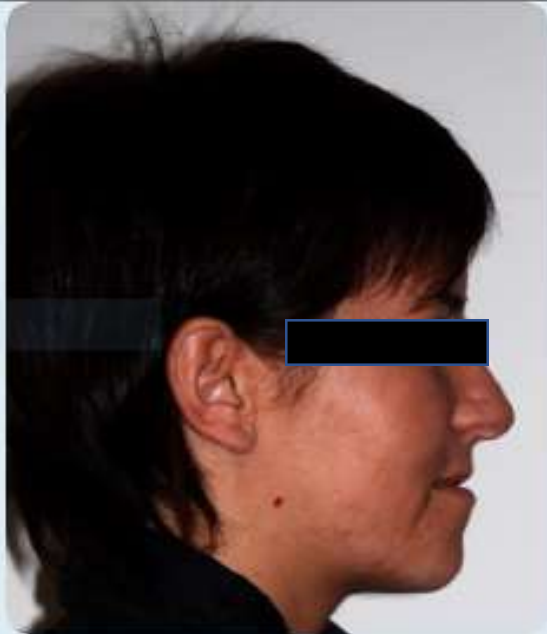




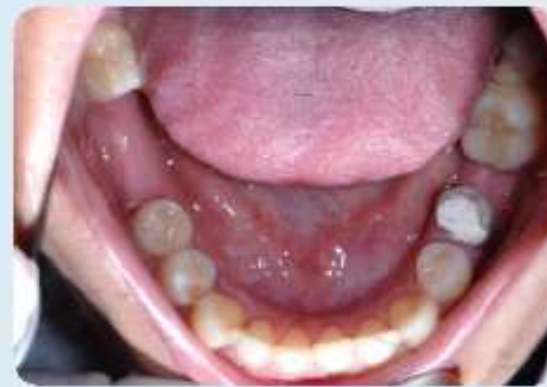Ortopóvoa

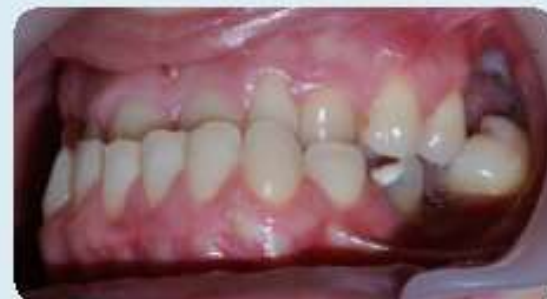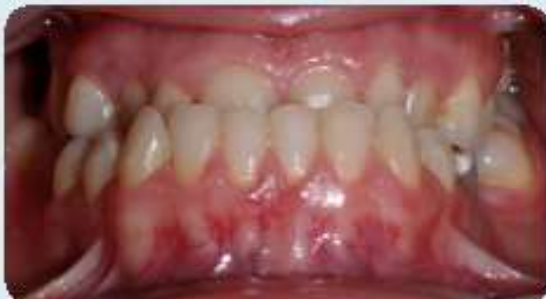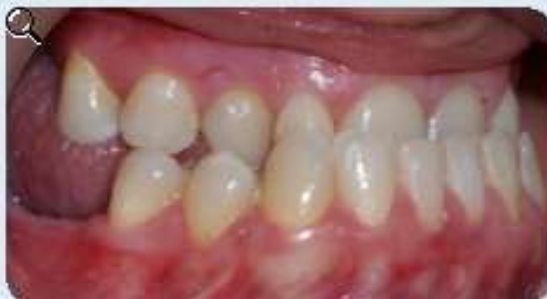Caso de implantes

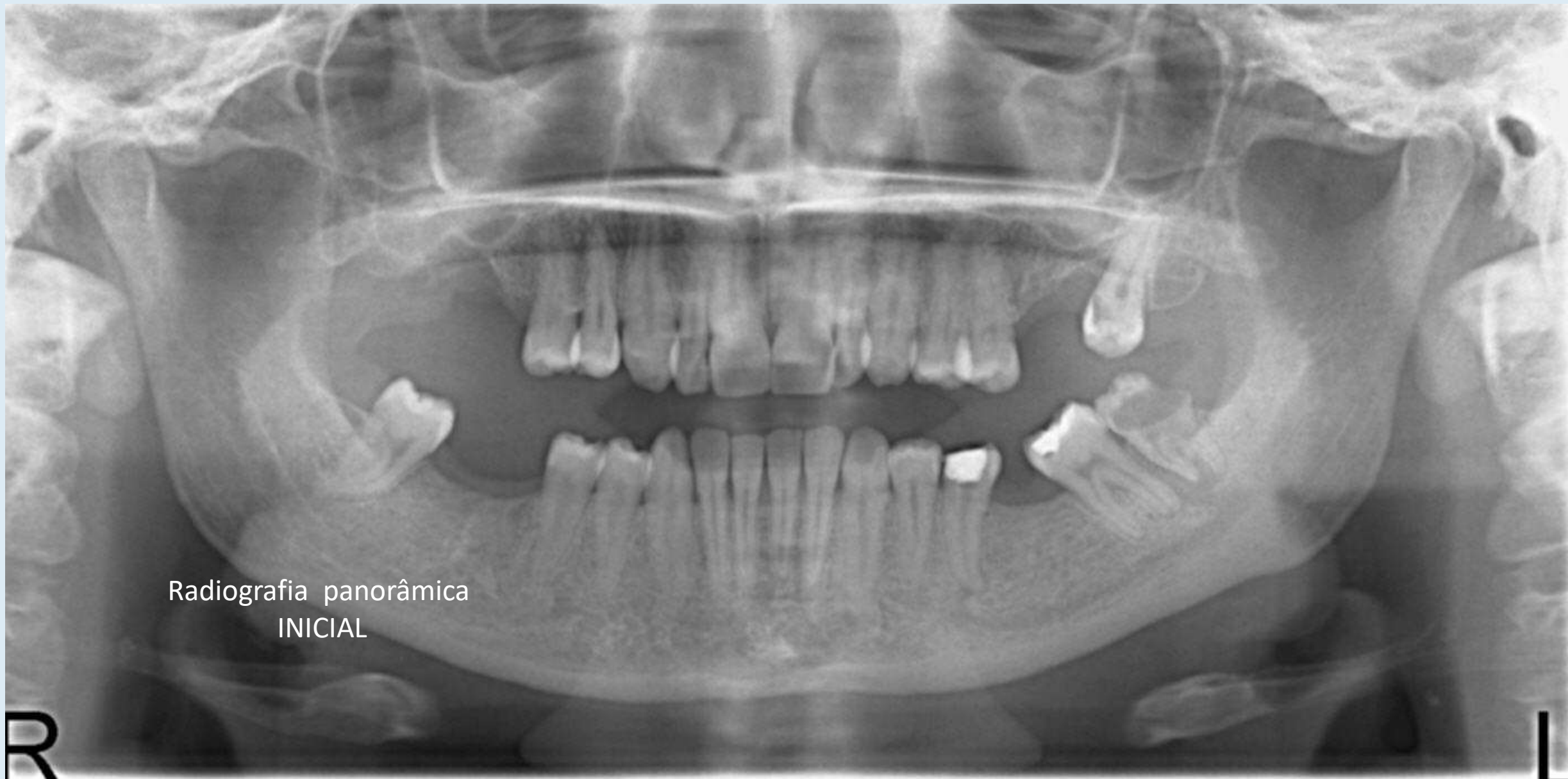

**Caso interdisciplinar
de reabilitação oral com
ortodontia para tratar a
mordida cruzada anterior
e implantes para substituir
os dentes ausentes**



INICIAL

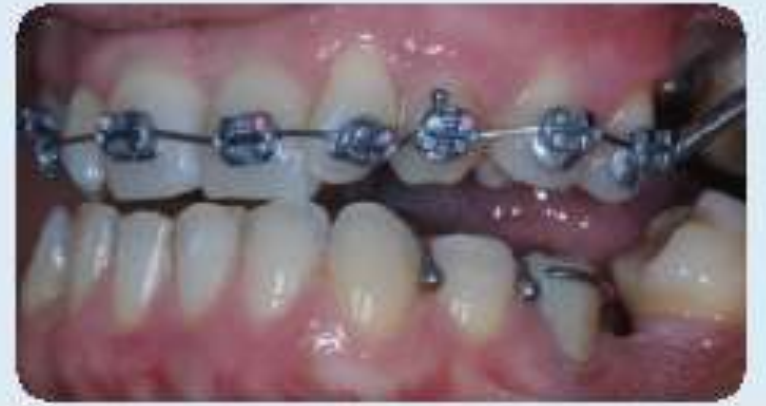
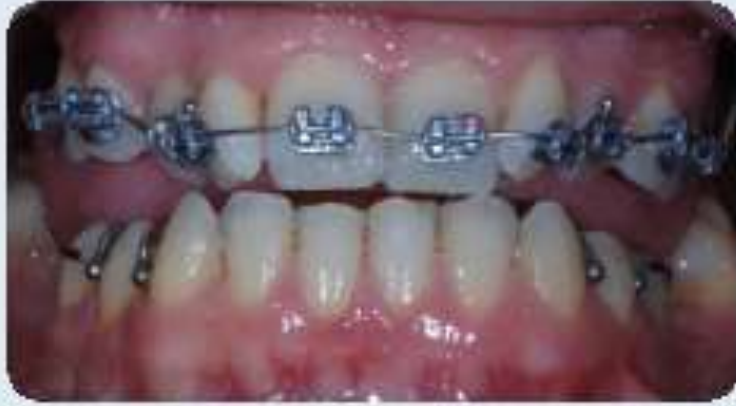
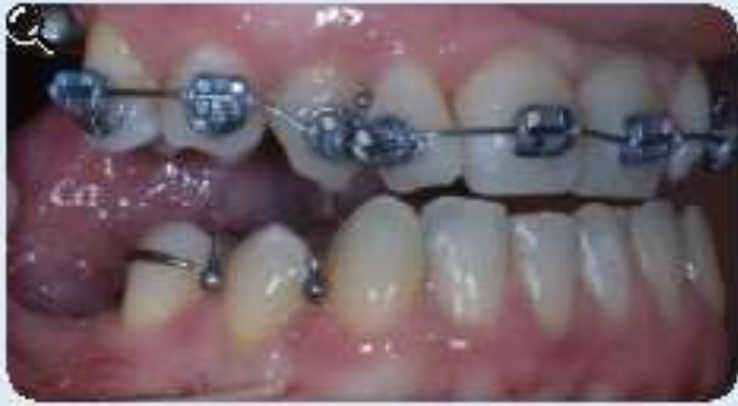

Radiografia panorâmica
INICIAL

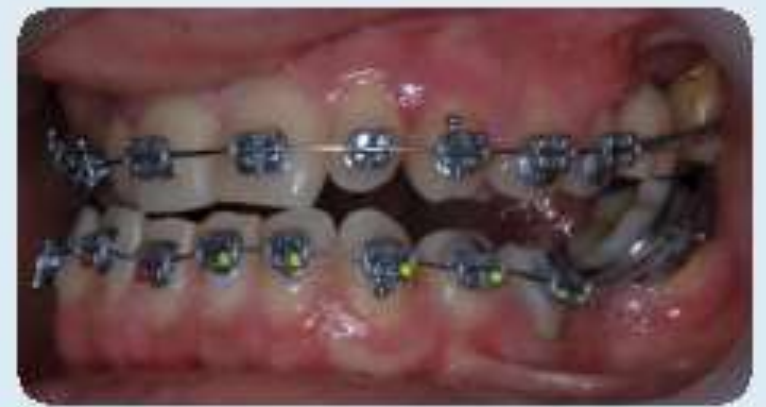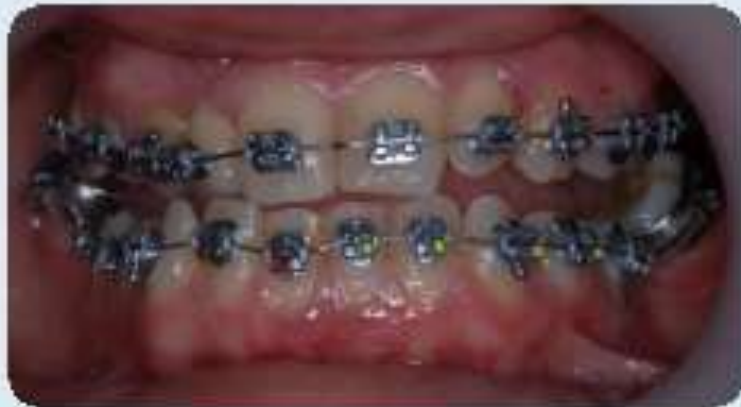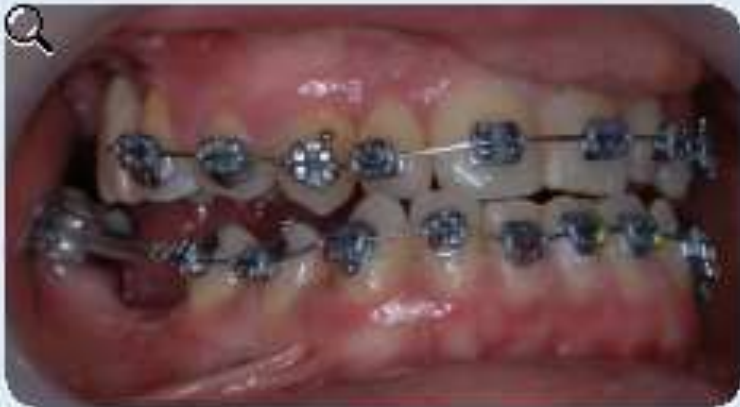R

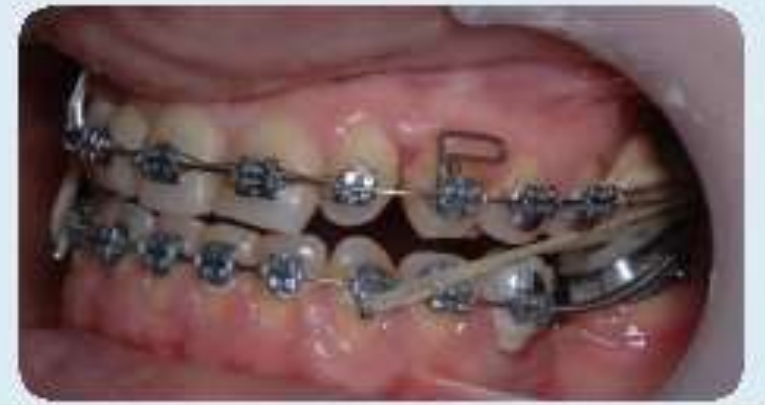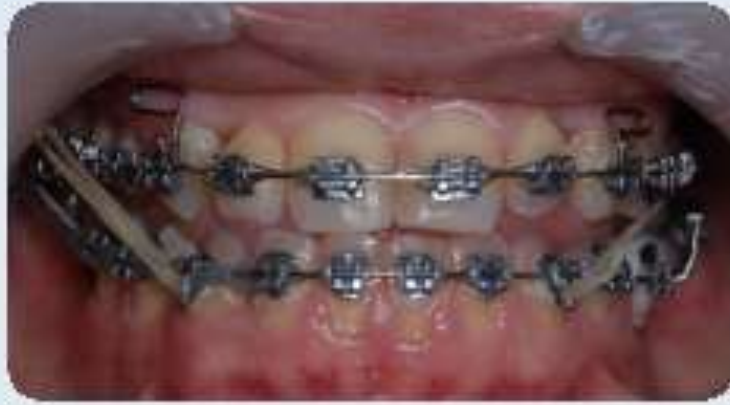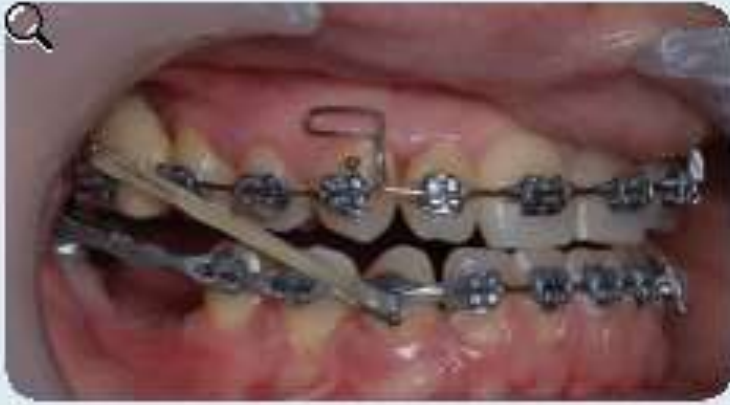I



**Caso interdisciplinar
de reabilitação oral com
ortodontia e implantes**

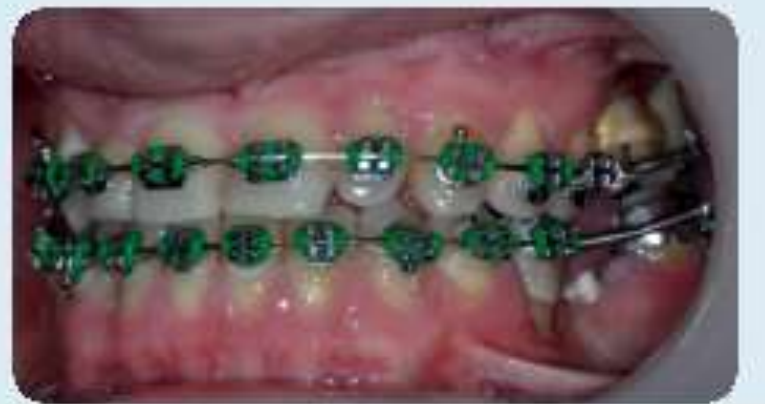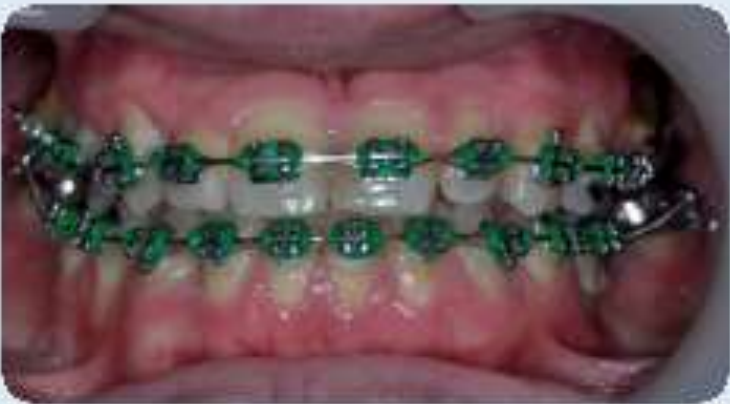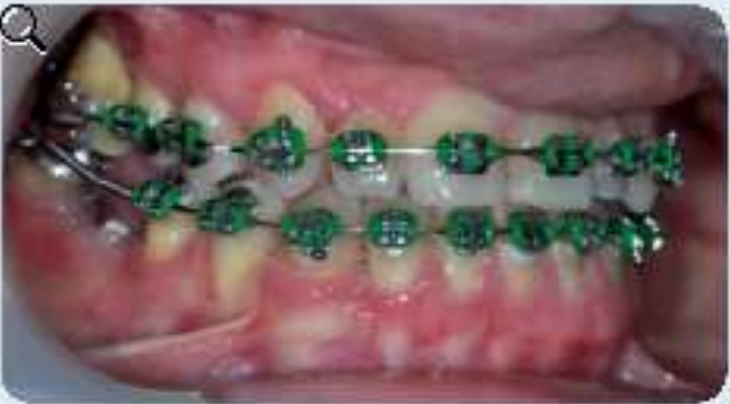PROGRESSO 1

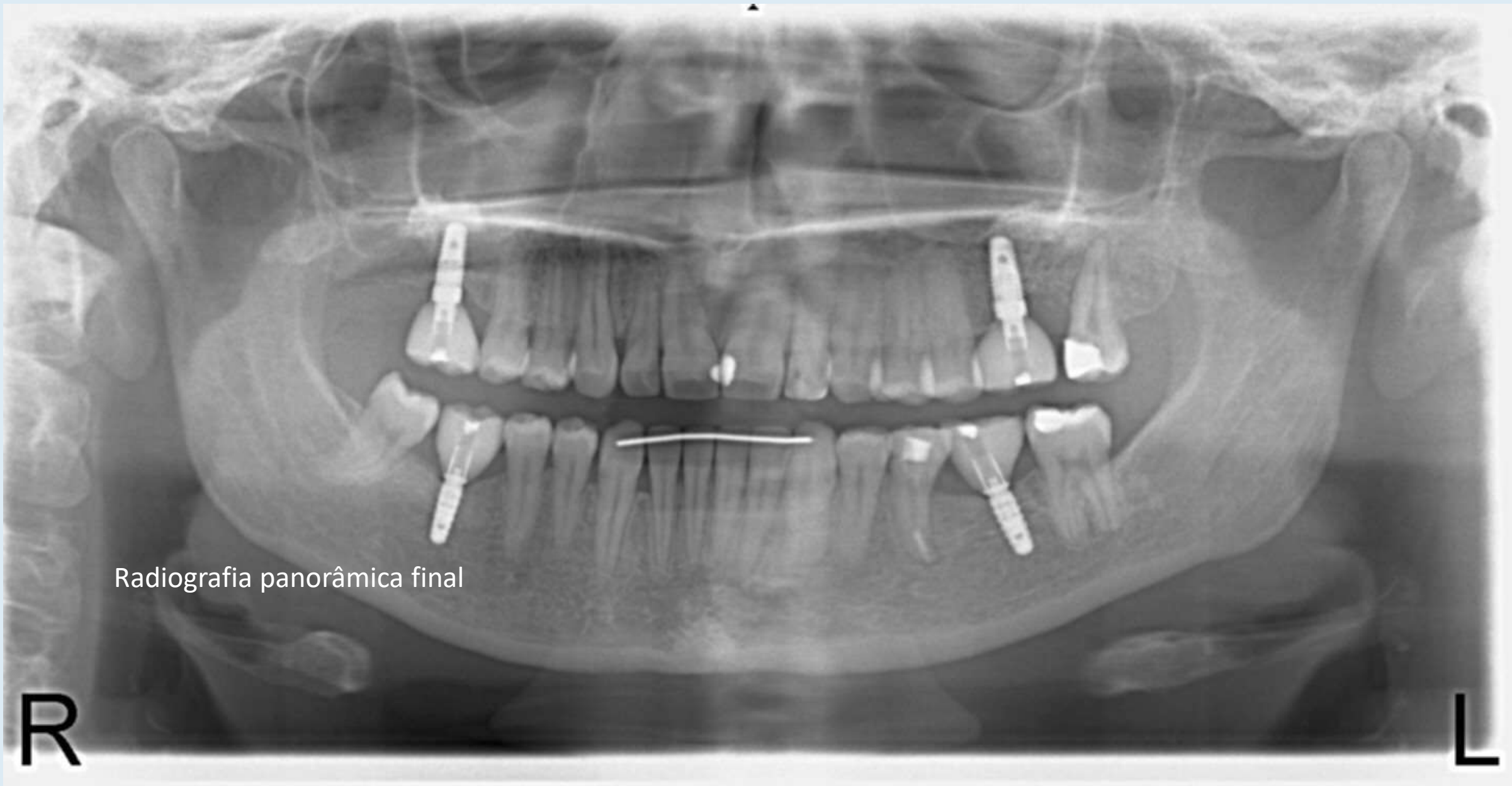



**Caso interdisciplinar
de reabilitação oral com
ortodontia e implantes**

PROGRESSO 2

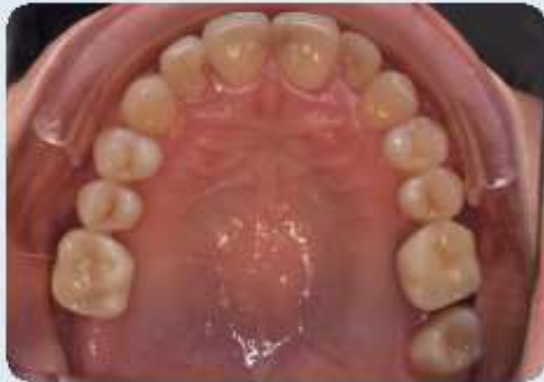
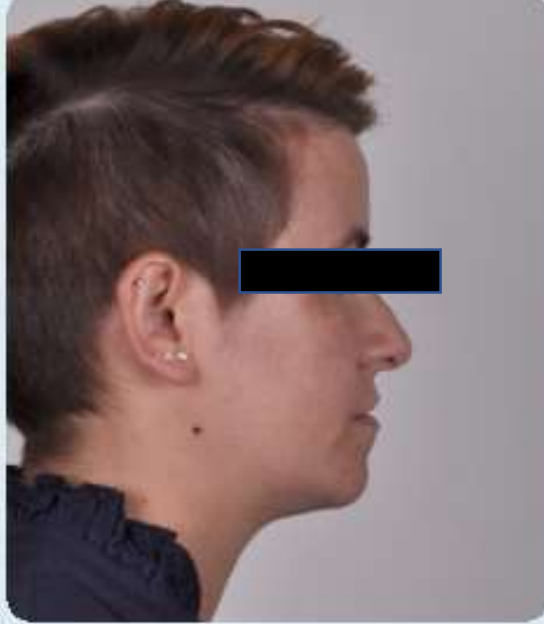


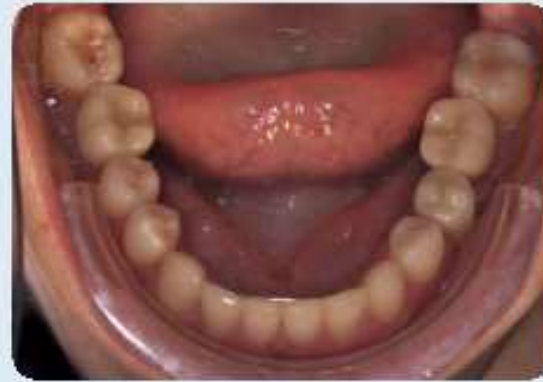Radiografia panorâmica final

R

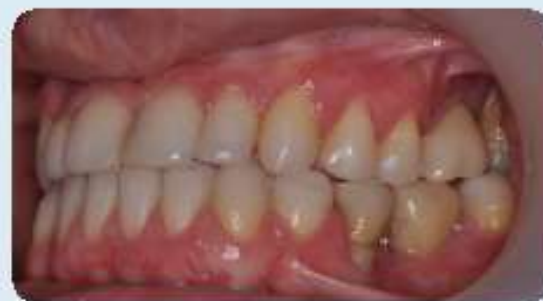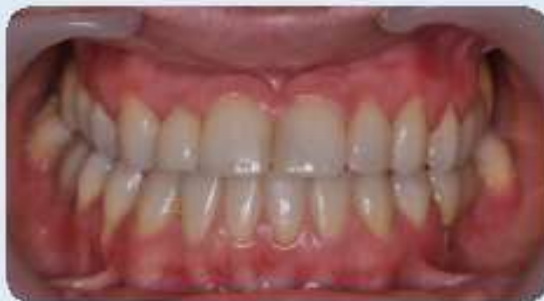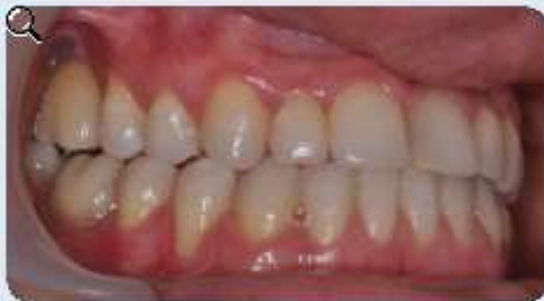L

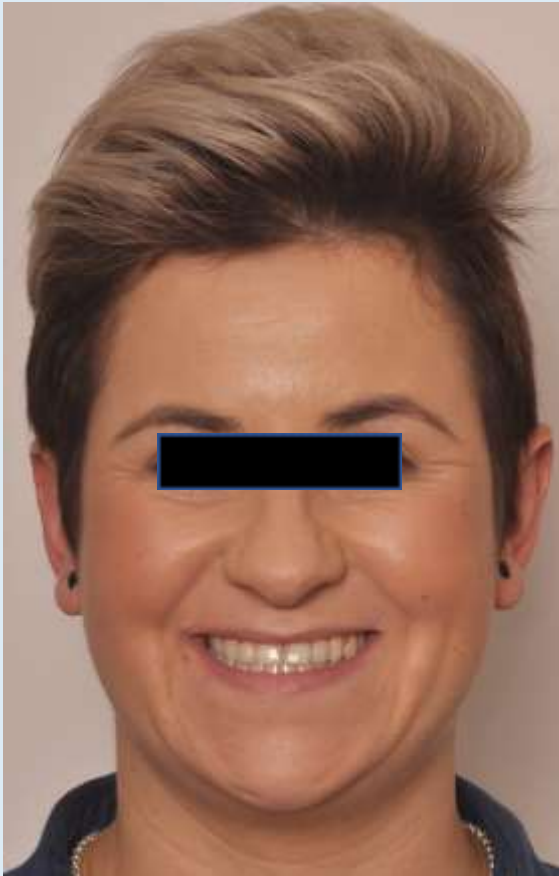

**Caso interdisciplinar
de reabilitação oral com
ortodontia para tratar a
mordida cruzada anterior
e implantes para substituir
os dentes ausentes**



FINAL





3 anos após o tratamento

