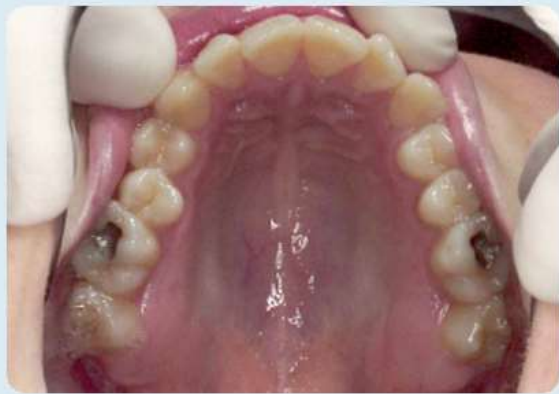
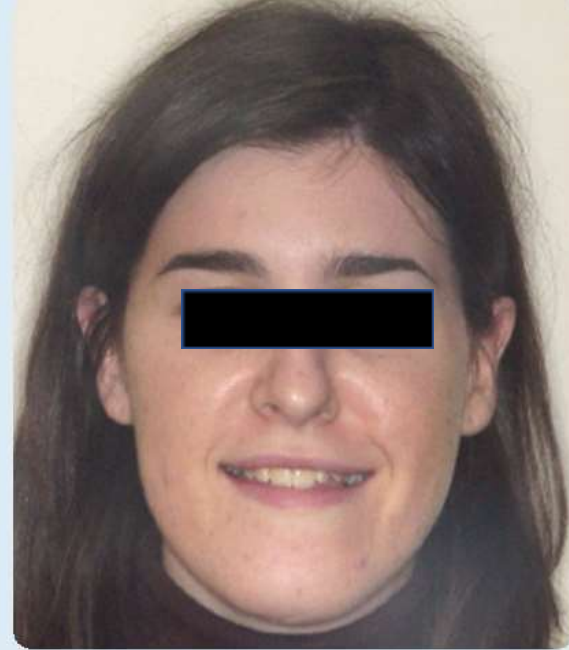
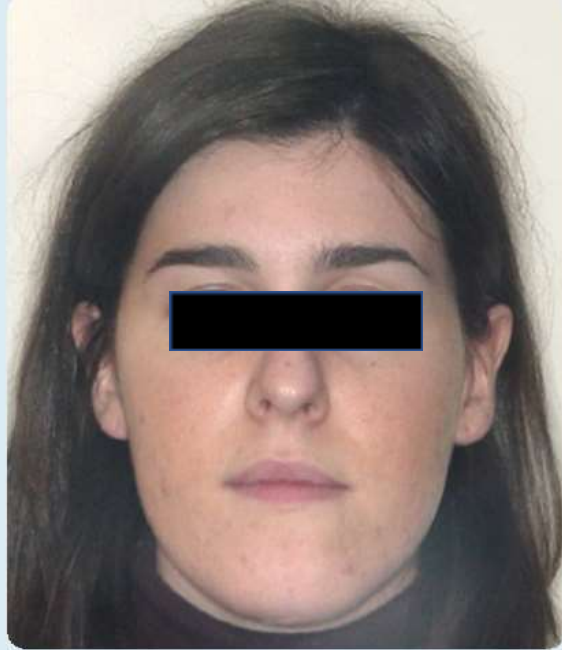
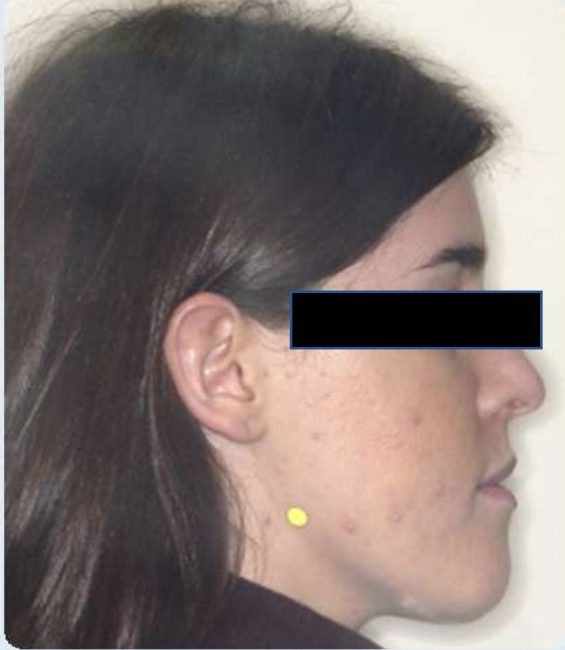
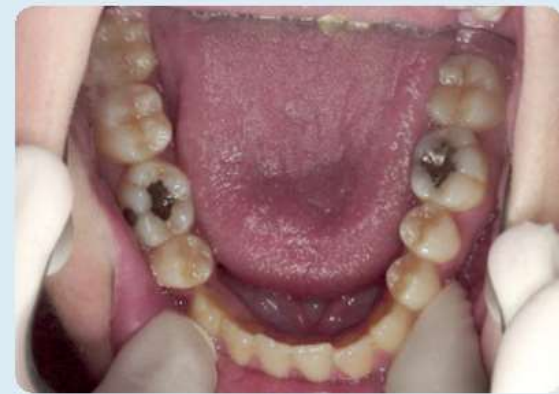Ortopóvoa

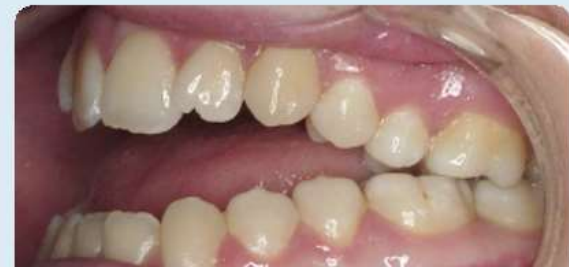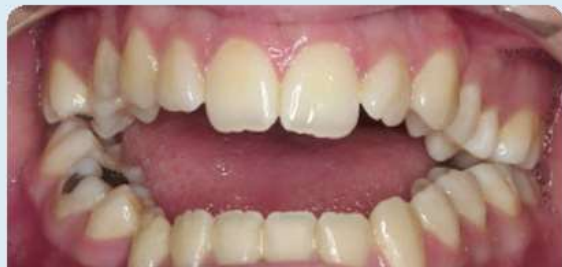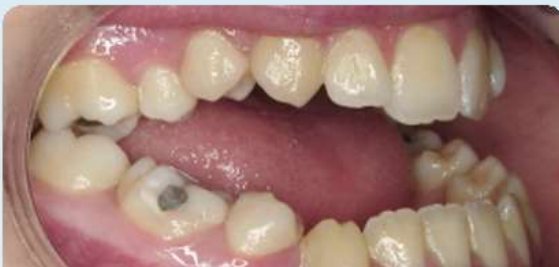Casos de mordida  
aberta anterior  
esquelética



**Mordida aberta esquelética  
caso  
ortodôntico-cirúrgico-ortognático**

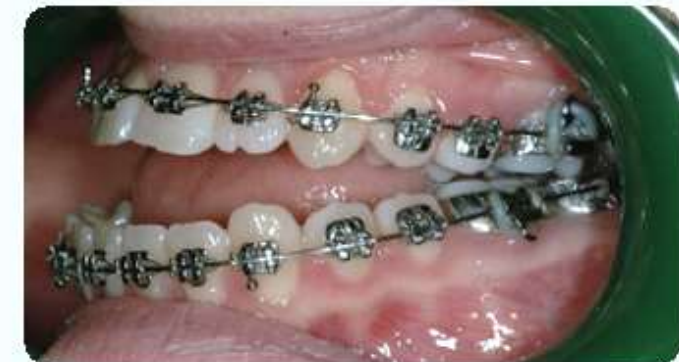
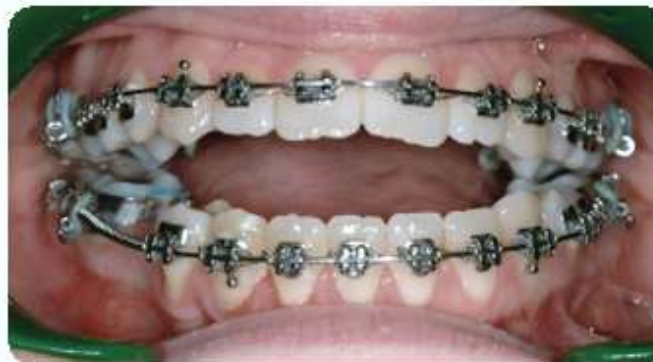
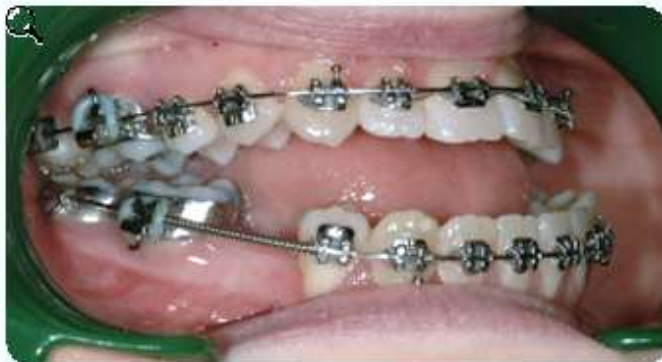
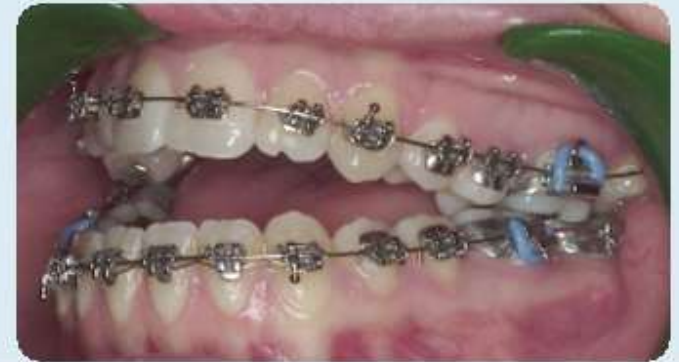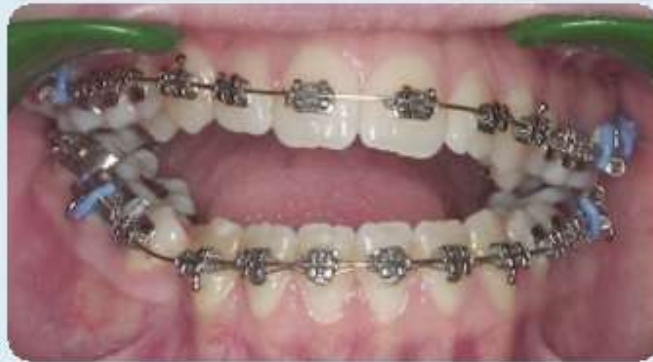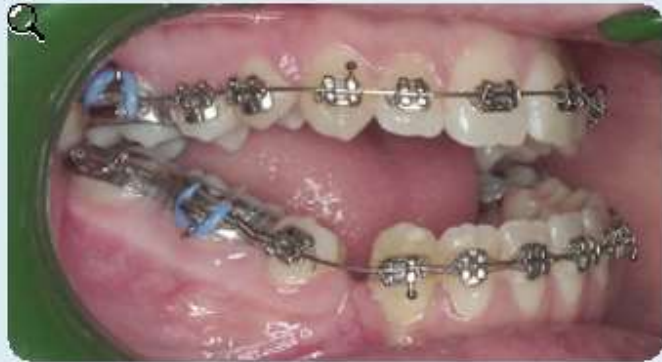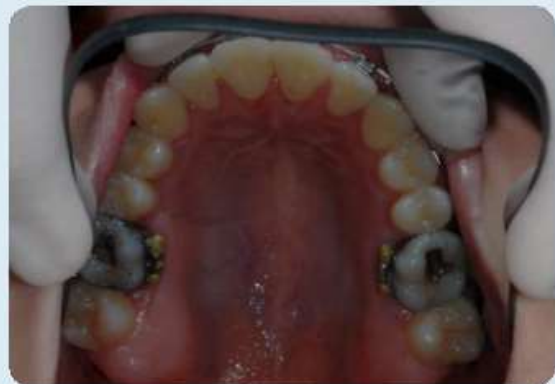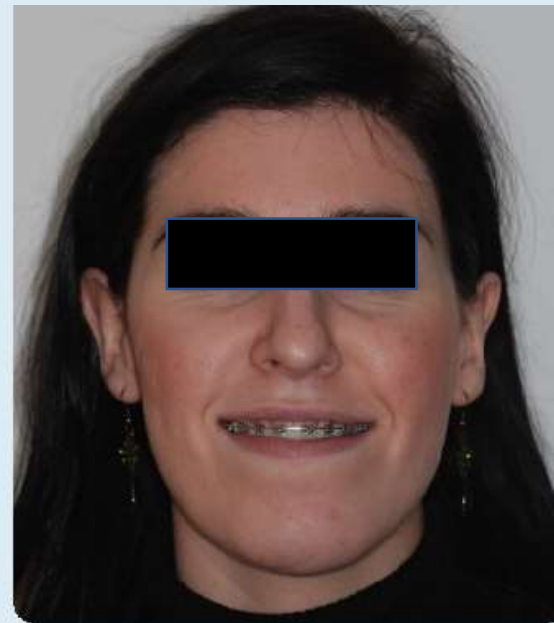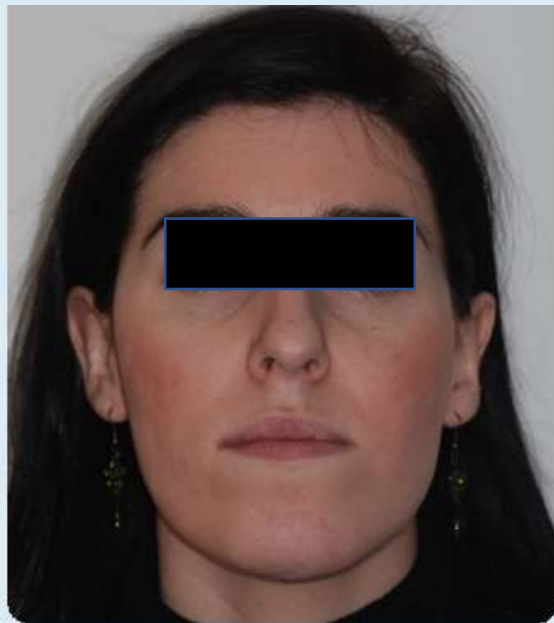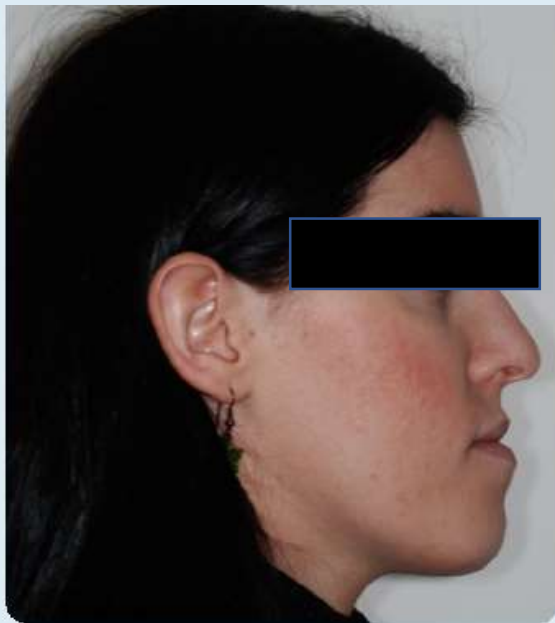**inicial**



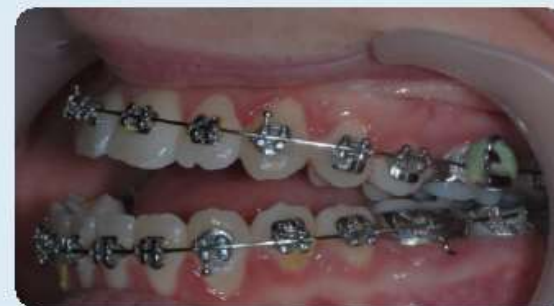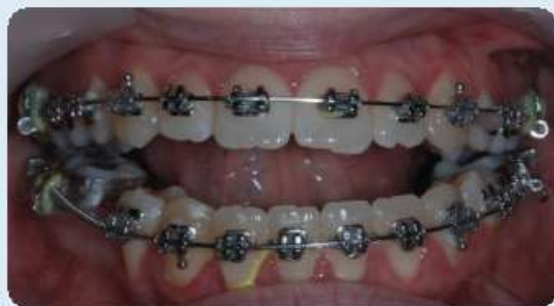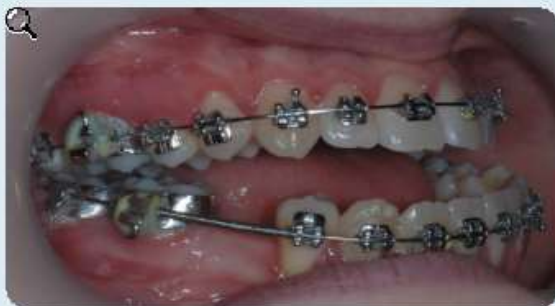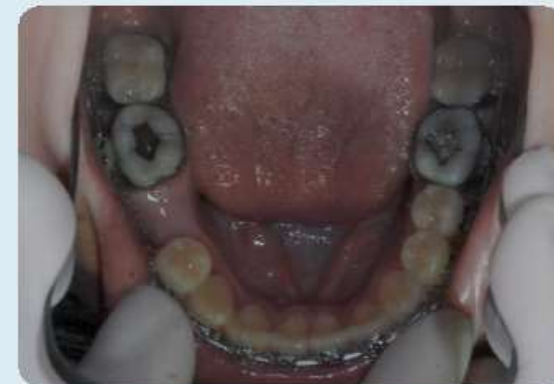Mordida aberta esquelética  
caso  
ortodôntico-cirúrgico-ortognático

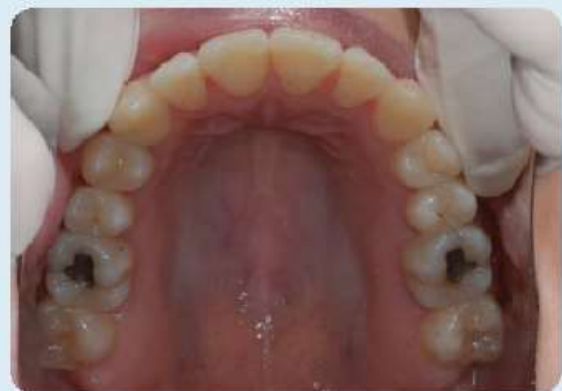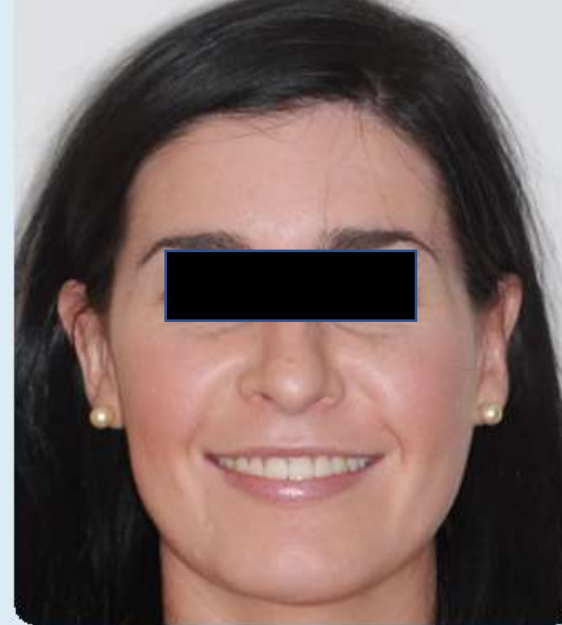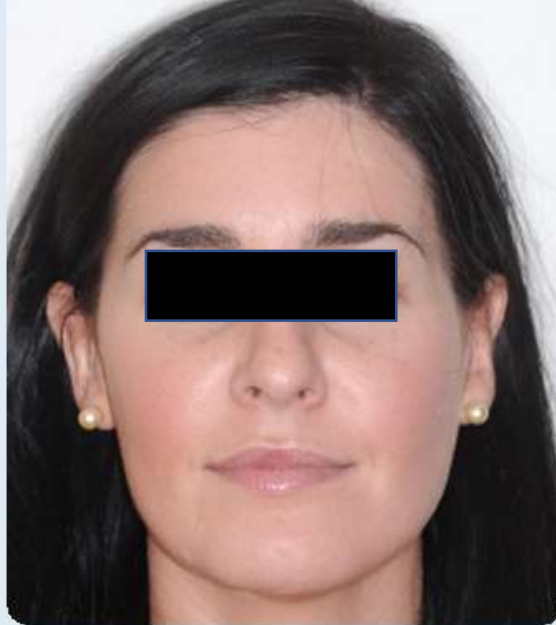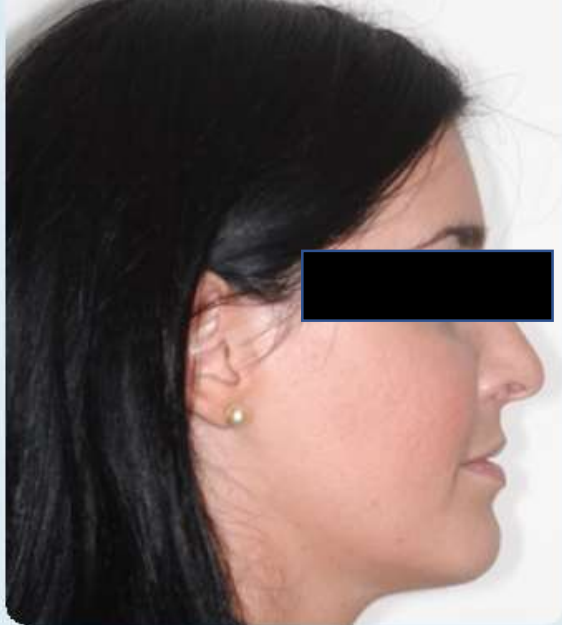progresso



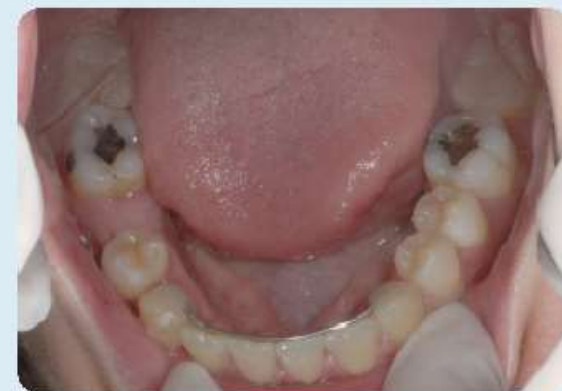

**Mordida aberta esquelética  
caso  
ortodôntico-cirúrgico-ortognático  
pré-cirúrgico**

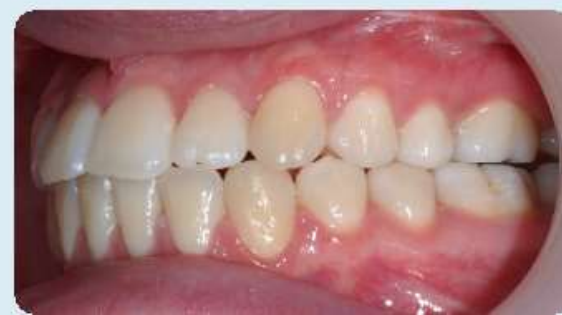
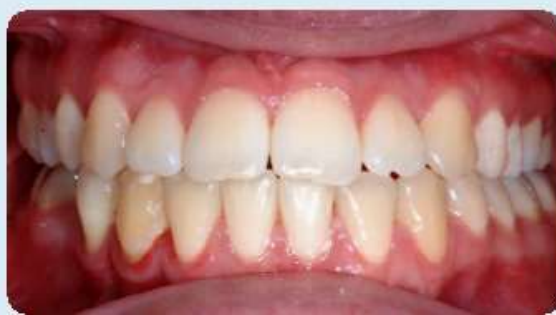
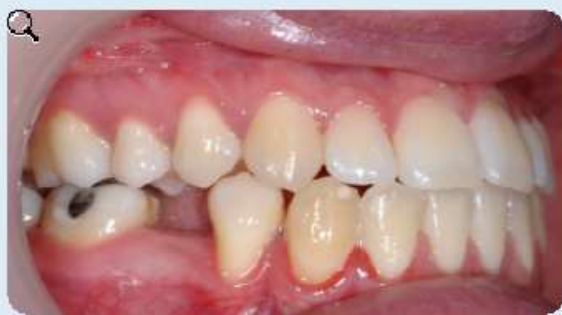

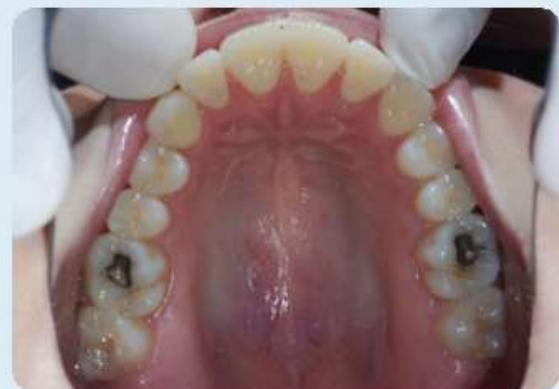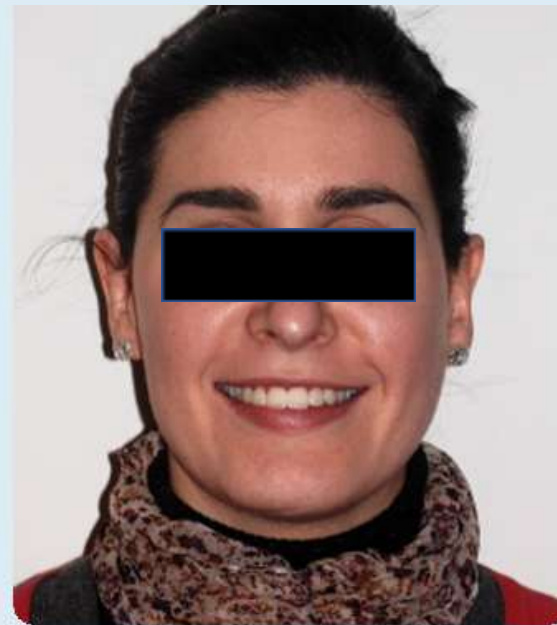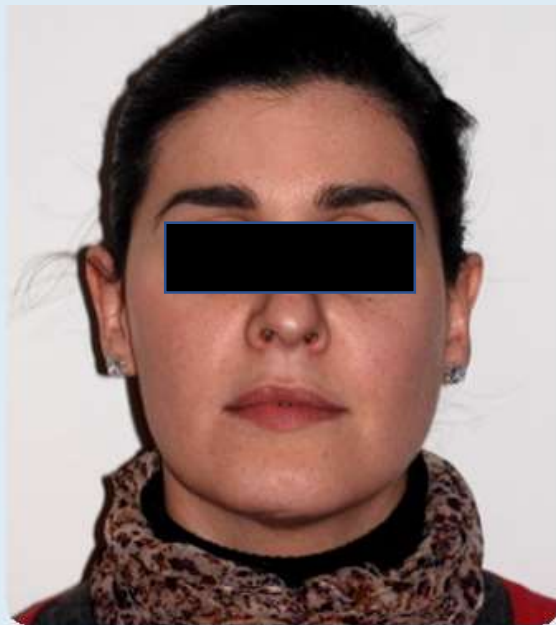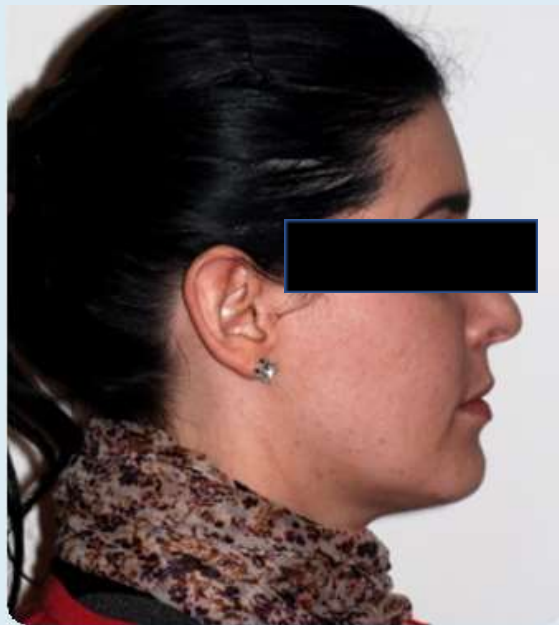**Mordida aberta esquelética  
caso  
ortodôntico-cirúrgico-ortognático**

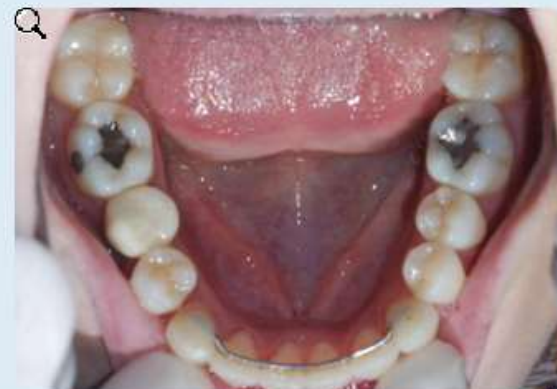

**final**





Mordida aberta  
esquelética



2 anos após  
o tratamento

